Aus der Chirurgischen Universitätsklinik zu Marburg
(Direktor: Professor Dr. R. Klapp)

Ausheilung malacischer Prozesse, sogenannter aseptischer Nekrosen

(Nachuntersuchungen)

INAUGURAL-DISSERTATION

ZUR ERLANGUNG DER DOKTORWÜRDE
IN DER GESAMTEN MEDIZIN
DER HOHEN MEDIZINISCHEN FAKULTÄT
DER PHILIPPS-UNIVERSITÄT MARBURG

VORGELEGT VON

HANS J. A. LÖBER
AUS HOFGEISMAR

Marburg-Lahn
Buchdruckerei Hermann Bauer
1935

Angenommen von der Medizinischen Fakultät
am 28. Januar 1935

Gedruckt mit Genehmigung der Fakultät

Referent: Professor Dr. R. Klapp

R. UNIV.
BIBLIOTHEEK
LEIDEN

MEINEN GELIEBTEN
ELTERN

Digitized by the Internet Archive
in 2026

https://archive.org/details/IA41554421_0010

Einleitung.

Seit der Einführung der Röntgenstrahlen konnte in den letzten 30 Jahren durch die Röntgenuntersuchung eine große Zahl von nichtspezifischen nichtentzündlichen lokalisierten Krankheiten des Skeletts als charakteristische Krankheitsbilder abgegrenzt werden, deren Aetiologie und Genese heute zu den meist bearbeitesten Problemen der Knochenpathologie gehören.

Vana hat 1925 folgende Leiden als zusammengehörig bezeichnet:

1. Die Perthesche Osteochondritis deformans coxae juvenilis.
2. Die Köhlersche Krankheit des os naviculare pedis (Köhler I).
3. Die Köhlersche Krankheit der Metatarsalköpfchen (Köhler II).
4. Die Malacie des os lunatum (Kienböck).
5. Die traumatische Ernährungsstörung des os naviculare manus (Preiser).
6. Die Apophysitis an der Tuberositas Tibiae (Schlatter).

Neben diesen typischen Erkrankungsbildern sind noch eine Reihe Einzelbeobachtungen an anderen Skeletteilen gemacht worden, die gleichfalls in Analogie mit den genannten Affektionen stehen. So die Friedrichsche Erkrankung des Sternalendes der Clavicula, eine typische Erkrankung der Sesambeine der Großzehe, isolierte Knorpelknochenschädigungen im Gebiet des Ellenbogengelenks (Kappis), Ossifikationsstörungen an der Patella und am Olecranon. Schließlich muß in diesem Zusammenhang noch der freien Gelenkkörper des Ellenbogen- und Kniegelenkes (König) gedacht werden, die wahrscheinlich hierzu gezählt werden müssen.

Dabei vermutet eine Anzahl von Autoren, die diese verwandtschaftlichen Beziehungen konstruieren, in Störungen des

Wachstums- und Verknöcherungsprozesses, gleichviel welcher Aetiologie, das Wesen dieser verschiedenen Knochenaffektionen. Sorrel und Liek denken an Störungen der Physiologie der Drüsen mit innerer Sekretion.

Die auffallende Gleichartigkeit der histologischen Befunde veranlaßte Axhausen zur Aufstellung des umfassenden Begriffs der Epiphyseonekrosen oder der aseptischen Nekrosen, da im mikroskopischen Bilde begleitende entzündliche Erscheinungen fehlen. Weiß glaubt vornehmlich in Konsequenz und Auswertung des Begriffs der allgemeinen und der lokalen statischen Skelettminderwertigkeit die Frage beantworten zu können, ob die lokale Malacie oder aseptische Nekrose etwas ätiologisch Einheitliches sei oder nicht.

Solange statische Minderwertigkeit des Knochens als funktionelle Einheit aufgefaßt wird, solange kann auch der Begriff der lokalen Malacie als mechanisch funktionelle Einheit gelten. Weil es aber keine einheitliche letzte Ursache statischer Knochenminderwertigkeit gibt, kann die lokale Malacie nichts ätiologisch Einheitliches sein. Trotz dieser Erkenntnis müssen wir an dem Begriff der aseptischen Nekrose festhalten; denn ob die statische Unterwertigkeit des Knochens im Einzelfalle Ausdruck einer anlagemäßigen Lokaldisposition ist oder Teilerscheinung einer ererbten oder erworbenen Minderwertigkeit des ganzen Skeletts, führt es doch zu dem gleichen klinisch und besonders röntgenologisch scharf umschriebenen Bilde des malacischen Prozesses, zur aseptischen Nekrose.

Seit dem Bekanntwerden dieser Prozesse ist in den letzten 30 Jahren eine kaum übersehbare Menge von Mitteilungen und Abhandlungen erschienen. Im Mittelpunkt und Vordergrund aller bisherigen Veröffentlichungen stand und steht auch heute noch meist die Frage nach der Aetiologie und Pathogenese, während die praktische Frage der Behandlungsart und die Ausheilung der malacischen Prozesse stark in den Hintergrund gestellt wurde. Aus der Literatur geht hervor, daß bis heute noch keine zusammenfassende Arbeit über die Ausheilung aseptischer Nekrosen erschienen ist.

In dieser Abhandlung soll eine Uebersicht und Beurteilung der Ausheilungsvorgänge der am häufigsten vorkommenden aseptischen Nekrosen an Hand der Literatur sowie an Nachuntersuchungen aus dem Material der Klinik gegeben werden.

I. Ausheilung bei Lunatummalacie.

II. Ausheilung bei Malacie des Metatarsophalangealgelenks II.

III. Ausheilung bei Malacie des Naviculare pedis.

I. Die Lunatummalacie (Kienböck).

Das Krankheitsbild der Lunatummalacie ist zum erstenmale von Kienböck im Jahre 1910 ausführlich beschrieben worden; er bezeichnete dasselbe als traumatische Malacie. Schon vor der Röntgenaera kam Pfitzner auf Grund anatomischer Untersuchungen zu einer ähnlichen Auffassung. Er fand unter 1450 Handwurzelpräparaten viermal eine isolierte Erkrankung des Mondbeins mit Bildung einzelner Fragmente. Diese Veränderungen hielt er für Produkte eines Zerfalls durch Entartungserscheinungen. Der erste klinisch, bakteriologisch und histologisch untersuchte Fall dürfte wohl von de Quervain 1904 beobachtet sein.

Das Leiden ist nicht so selten, wird, seitdem einmal das Augenmerk auf diesen Zustand gelenkt worden ist, in steigender Häufigkeit beobachtet, sodaß es heute weit über die chirurgischen Fachkreise hinaus bekannt ist. Bei den akuten meist traumatisch bedingten Fällen weist die Art der Anamnese häufig auf die vorliegende Erkrankung hin. Nur unbestimmte Angaben über die Art eines Traumas finden wir bei Fällen von Hirsch (Kontusion der Hand), Kienböck (schwerer Unfall, Kontusion der Hand, Fall vom Dach, Sturz von der Leiter), bestimmter angegeben werden folgende Traumen: Heben einer schweren Schiene (Kienböck), Anprallen einer Spitzhacke gegen die Hand, Anschlagen einer Gießform (eigener Fall). Untersuchungen an 54 Fällen von Lunatumnekrose am Krankenhaus Bergmannsheil Bochum ergaben, daß das Mondbein gegen einmalige traumatische Einwirkung entgegen früherer Annahme sehr widerstandsfähig ist. Denkbar und durch neue experimentelle Untersuchungen gestützt, ist die Möglichkeit der Entstehung durch immer wiederholte traumatische Einwirkungen, also der summierte und immer wie-

derholte kleinste mechanische Reiz (Burckhardt). Das überwiegende Vorkommen der Erkrankung bei Handarbeitern im Allgemeinen und die prozentual große Beteiligung des Bergarbeiterberufs, der summierten mechanischen Einwirkungen besonders ausgesetzt ist (Preßluftgeräte), spricht für diese Auffassung. Die Lunatumnekrose ist also in vielen Fällen zweifellos eine ausgesprochene Berufskrankheit im weitesten Sinne, kann aber als entschädigungspflichtige Berufserkrankung im Sinne der Verordnung des Reichsarbeitsministers vom Februar 1929 nur dann anerkannt werden, wenn innerhalb der beruflichen Tätigkeit das Arbeiten mit Preßluftgeräten stark im Vordergrund steht.

Die Patientenanamnese ist, soweit es sich um versicherte Patienten handelt, für die Aetiologie nur mit Vorsicht zu verwerten. So wurden an einem Krankenhaus bis zum Inkrafttreten des Unfallversicherungszusatzes vom Februar 1929 ausschließlich traumatische Anamnesen verzeichnet, die allerdings kritischer Nachprüfung an Hand der Akten meist nicht standhielten. Von dem Augenblick an, wo der Zustand auch als Berufserkrankung entschädigungspflichtig wurde, traten die Unfallanamnesen mehr und mehr in den Hintergrund.

Es kommen auch einfache Kontusionen und Distorsionen, ja sogar unbekannte, besser gesagt unbeachtete, Traumen vor, sodaß man bei diesen Anamnesen von schleichendem Beginn des Krankheitsbildes reden könnte. Es wird nur eine allgemeine Schwäche des Handgelenks verspürt, die den Patienten wegen der gelegentlichen Schmerzen zum Arzt führen. Wette fand einmal als Nebenbefund eine Mondbeinnekrose, die überhaupt keine Beschwerden machte.

Bei den Symptomen können wir — wenigstens in den posttraumatischen Fällen — mit Müller im Wesentlichen 3 Stadien unterscheiden:

1. Stadium der Gelenkreizung für einige Tage bis Wochen.
2. Stadium des verhältnismäßigen Wohlbefindens für einige Wochen bis Monate.
3. Eigentliches Krankheitsstadium mit akutem Nachschub und schließlich mit Dauerzustand in gemäßigter Form.

Im frischen Stadium posttraumatischer Fälle sind die Symptome im Wesentlichen die einer Kontusion oder Distorsion nämlich Schmerz, Weichteilschwellung und Funktionsstörung, speziell Beweglichkeitsbeschränkung. Deshalb wird zu dieser Zeit die Diagnose Lunatummalacie sehr selten gestellt und das Leiden häufig verkannt. Fast immer wird über das Zunehmen der Beschwerden bei jeder Anstrengung geklagt. Dabei wird gewöhnlich nicht über eine typische Funktionsstörung geklagt, im Gegensatz zu der Lunatumluxation und der interkarpalen Luxationsfraktur, bei denen sich primär oder sekundär Störungen der Fingerbewegungen bemerkbar machen. In einigen Fällen ist die Volarflexion des Handgelenks stärker behindert als die Dorsalflexion; in anderen wiederum wird das Umgekehrte getroffen. Die Ab- und Adduktionsbewegungen können beinahe ganz aufgehoben sein.

Nach kurzem, verhältnismäßigem Wohlbefinden machen die Erscheinungen einem chronischen, bei stärkerer Beanspruchung des Gelenks exacerbierenden Zustande Platz, der gekennzeichnet ist, durch eine Einschränkung der Handgelenksbewegung, eine leichte Druckempfindlichkeit und beträchtliche Herabsetzung der Kraft der ganzen Hand.

Das Röntgenbild zeigte in den meisten Fällen einen außerordentlich-charakteristischen Befund. Der Röntgenbefund bleibt das sicherste Mittel zur exakten Klärung des Krankheitsfalles. Freilich ist er in Einzelfällen nicht ganz gleich. Zu Beginn dürfte die Veränderung überhaupt noch fehlen oder sehr gering sein. Da diese frischen Fälle meist als Kontusion oder Distorsion vom praktischen Arzte behandelt werden, kommen sie kaum vor den Röntgenapparat. In den ausgebildeten Fällen bietet das Röntgenbild einen typischen Befund. Was zunächst die allgemeine Gelenkkonfiguration des Karpus anbelangt, fällt meist eine deutliche Verkürzung desselben in die Augen. Sie rührt davon her, daß das Lunatum in der Längsrichtung des Gliedes kürzer ist als an der gesunden Seite. Je auffallender die Verkürzung, um so mehr sehen wir auch das Naviculare steil gestellt. Da die Verkürzung nur einige Millimeter beträgt, dürften sie an der Hand äußer-

lich durch Messung nicht immer eruiert werden können. Am Lunatum selbst sind Veränderungen sowohl in der Form als in der Struktur im Vergleich zur gesunden Hand nachweisbar, beides vor allem im proximalen Teil.

Die Strukturveränderungen äußern sich einmal durch Unregelmäßigwerden und Schwinden der feinen Bälkchenstruktur des Knochens und sodann durch unregelmäßige und ungleiche Verteilung des Kalkes im Knochen. Es zeigt sich im dorsovolaren Bilde bald eine schmale Zone, bald ein zentraler rundlicher Teil des Lunatum auffallend undurchsichtig, kalkhaltig, während der übrige Knochen ungewöhnlich stark aufgehellt ist. Was die Form angeht, so bietet sie im Wesentlichen das Bild einer Kompressionsfraktur derart, daß der Knochen proximal-distal wie zusammengedrückt, „zusammengesintert" erscheint. Oft finden sich spitze Zacken.

Bei Fällen mit chronischem Verlauf findet man fast immer auch Strukturveränderungen der Nachbarknochen. Sie bestehen in einem gewissen Grad von Osteoporose mit unscharfer Knochenzeichnung und ausgesprochener Knochenatrophie. Fernerhin pflegen bei den durchweg chronisch verlaufenden Fällen röntgenologisch feststellbare arthritische Veränderungen der Nachbarknochen einzustellen. Der Processus styloideus radii et ulnae zeigen leicht unebene und oberflächliche porose, stellenweise kleine Auflagerungen und Verdickungen entsprechend einer chronischen Arthritis. Leichte Unregelmäßigkeiten zeigen die Gelenkflächen des Triquetrum und des Naviculare. Von den Knochen der 2. Reihe zeigt meist nur der Kopf des Capitatum eine etwas unregelmäßige Begrenzung.

Diese arthritischen Veränderungen dürften nach Kienböck als Folge der Destruktion des Mondbeins und der gegenüberliegenden Fläche des Radius aufzufassen sein, indem die Lockerung des Gelenks eine Schädigung der Bänderansätze mit sich bringt. Sonntag weist daraufhin, daß solche arthritischen Veränderungen sich speziell im höheren Alter anzuschließen scheinen. Behrend stellt an Hand von histologischen Untersuchungen fest, daß bei den Fällen, wo es nicht zur Arthritis kommt, sich in der Umgebung der erweichten Stellen

zahlreiche Osteoklasten und Osteoblasten finden, also ein Prozeß, bei dem in Antwort auf Knochenzerfall regenerative Vorgänge mit Knochenneubildung eingesetzt haben. Bei einem Fall mit Arthritis fanden sich diese reaktiven Veränderungen nicht.

Diese Spätfolgen trüben im Allgemeinen die Prognose sehr. Von Gaza führt auf die arthritischen Veränderungen am Radius die von vielen Patienten geklagten Schmerzen zurück, die in den ganzen Arm ausstrahlen und die teilweise zu hochgradiger Behinderung der Erwerbsfähigkeit führen können.

Viele Autoren stehen auf dem Standpunkt, daß mit der Exstirpation des Mondbeins und Beseitigung des Grundleidens diese Veränderungen an den übrigen Handwurzelknochen weitgehend und zum Teil sogar vollständig rückbildungsfähig sind. Blenke dagegen sagt auf Grund seiner großen Erfahrung von 77 Fällen, daß auch durch die frühzeitige Operation die spätere Arthritis deformans nicht vermieden werden kann; denn durch sie schafft man noch stärkere Veränderungen im benachbarten Gelenkmechanismus. Der tote Knochen kann sich im Laufe der Zeit durch eindringendes Gewebe wieder regenerieren und zu lebendem Knochen umgebaut werden. Dabei bleibt eine gewisse Formveränderung bestehen, die sicher Ursache der Arthritis ist. Dies konnten wir auch an unserem Material bestätigen.

Friedrich hat darauf verwiesen, daß den Veränderungen im Röntgenbild, die wie schwere Zerstörungen und Deformierungen aussehen, keineswegs immer gleich starke anatomische Befunde entsprechen. Was im Röntgenbild wie ein Zerfall des Knochens aussieht, entspricht oft nur einem verschieden starken Gehalt des Knochens an schattengebenden Substanzen. So berichtet Jaroschy von einem operierten Fall, wo das röntgenologisch schwer veränderte Lunatum makroskopisch kaum verändert war. Ebenfalls konnte wiederum festgestellt werden, daß bei hochgradigen röntgenologischen Veränderungen nur über ganz geringe Beschwerden in der Hand geklagt wird. So nur kann man auch die Fälle von Wette verstehen, der von einem Patienten berichtet, der trotz erheblicher Veränderungen

beider Mondbeine nur über Beschwerden in einer Hand klagt. Bei einem 2. Patienten wurden die Veränderungen nur als Nebenbefund festgestellt.

Die Diagnose kann auf Grund der klinischen Symptome von dem Kundigen gewöhnlich vermutet, aber doch nicht ganz sicher gestellt werden. Erst das Röntgenbild entscheidet. Differentialdiagnostisch kommen in Betracht teils Verletzungen, teils Entzündungen an der Handwurzel. Von den Verletzungen sind zu nennen:

Kontusionen
Distorsionen
Frakturen
Luxationen, speziell solche, an Kahn- und Mondbein.

Von Entzündungen stehen an erster Stelle:

Tuberkulose
Arthritis deformans.

Was die Tuberkulose angeht, so hat man, wie de Quervain erwähnt, begreiflicherweise in früherer Zeit die mehr chronisch verlaufenden Fälle oft mit Tuberkulose verwechselt.

Die Häufigkeit des Leidens ist nicht sehr bedeutend, aber auch nicht allzu gering. In der Marburger Klinik kamen in den letzten 10 Jahren 43 Fälle von Lunatummalacie zur Beobachtung und in der Literatur sind etwa 350 Fälle insgesamt nach meiner Zusammenstellung seit der ersten Beschreibung durch Kienböck mitgeteilt worden. Dabei scheint das Leiden in den Industriegegenden häufiger zur Beobachtung zu kommen, denn Rostock-Bochum kann allein über 58 Fälle und Blenke-Magdeburg sogar über 77 Fälle berichten. Damit stimmt das Ueberwiegen des männlichen Geschlechts überein, ebenso die Beobachtung, daß das Leiden ausnahmslos die Klasse der Handarbeiter befällt. Müller beobachtete allerdings Ueberwiegen des weiblichen Geschlechts. Er fand nämlich unter 10 Fällen 2 Männer und 8 Frauen. Nach Sonntags Erfahrungen ist das Geschlecht von Männer zu Frauen wie 2 zu 1. Bei Blenke dagegen stehen 68 männlichen nur 9 weibliche Patienten entgegen. Das Marburger Material zeigt auch bei Weitem Ueberwiegen der Männer: Unter den 43 Patienten mit Lunatummalacie wurden nur 15 Frauen beobachtet.

Was den Beruf der Erkrankten unserer Klinik betrifft, so handelt es sich übereinstimmend mit den Angaben aller Autoren nur um Handarbeiter, wie Landwirte, Maurer, Bergleute. Von dem Beruf der weiblichen Patienten sind besonders Dienstmädchen, Scheuerfrauen und landwirtschaftliche Arbeiterinnen zu nennen. In 27 Fällen war das rechte Handgelenk betroffen.

Bezüglich des Alters der an Lunatummalacie Erkrankten ist zu bemerken, daß vornehmlich das jugendliche Alter nach der Geschlechtsreife befallen wird. Man denkt unwillkürlich an ähnliche Krankheiten, welche in der Wachstumszeit vorkommen, nämlich an die Köhlersche, Schlattersche und Perthessche Krankheit. Doch besteht ein gewisser Unterschied darin, daß bei diesen Leiden das Wachstumsalter zur Zeit der Knochenentwicklung betroffen ist, dagegen bei der Mondbeinnekrose die Zeit bald danach. Das Alter unserer Patienten liegt übereinstimmend mit diesen Feststellungen zwischen 17 und 25 Jahren.

Die Aetiologie der Lunatummalacie ist noch immer trotz sehr eingehender Forschungen nicht klar. Die wichtigsten Hypothesen sind folgende:

1. die traumatische Theorie
   a) eine primäre Fraktur ist stets der Ausgangspunkt aller weiteren Veränderungen (Kappis, Baum, de Quervain, Cordes),
   b) die Nekrose des Knochens ist Folge einer traumatischen Bänder-Gefäßschädigung (Aschoff, Kienböck),
   c) eine chronische traumatische Einwirkung auf den Knochen durch berufliche Schädigung ist die Ursache (Müller, Wette, Burckhardt),
2. die embolische Theorie (Axhausen); nach ihr ist die Nekrose Folge einer blanden Embolie.

Zahlreiche Autoren verzichten auf die Anwendung einer einheitlichen Genese.

Aber auch in therapeutischer Beziehung herrscht über die Lunatummalacie noch Unklarheit. Die Frage, wann man operieren oder konservativ behandeln soll, ist bisher an einem größeren Material kaum überprüft. Vor allem vermißt

man eine Uebersicht der Ausheilungsergebnisse operativer und konservativer Behandlung.

Die ersten Versuche, die Mondbeinnekrose wirksam zu beeinflussen liefen daraufhinaus, auf konservativem Wege eine Besserung bezw. Heilung des Leidens zu erreichen. So hat bereits Kienböck durch medico-mechanische Behandlung, Massage, Heißluft, nach vorheriger Ruhestellung des befallenen Handgelenks die Lunatummalacie therapeutisch angegangen. Nur in schweren Fällen, wenn die konservative Therapie versagt, ist nach Sonntag die Operation in Erwägung zu ziehen. Die Operation wird in Narkose oder Leitungsanästhesie des Plexus brachialis unter Esmarchscher Blutleere von der Volarseite des Handgelenks ausgeführt. Fränkel-Tissot und auch noch Rostock (1933) führen den Eingriff in Allgemeinnarkose aus, während wir immer mit Plexusanästhesie auskamen.

Wie verschieden die Ansichten der einzelnen Autoren über die therapeutischen Erfolge bei Lunatummalacie nach konservativer und operativer Behandlung sind, geht aus der Literatur hervor; Partsch rät an Hand von 13 Fällen zu vollständiger Exstirpation des Lunatum. Dabei legt er gerade Wert darauf, daß die Operation radikal genug ist. Bei den 8 operierten Fällen stellte sich bei der Nachuntersuchung heraus, daß die vor der Operation geklagten stechenden Schmerzen im Handgelenk, die größtenteils den Patienten zur Operation gedrängt hatten, verschwunden waren. Bei 5 Fällen war eine meßbare Besserung der Volar- bezw. Dorsalflexion feststellbar. Mit ihr ging jedoch eine Zunahme der Kraft und der Gebrauchsfähigkeit der Hand nicht stets einher. Ein Patient bezieht weiter Unfallrente; ein anderer (Schlosser) mußte wegen der geringen Kraft in der Hand Berufswechsel vollziehen. Immer war ein gewisser Verlust der groben Handkraft eingetreten. Von den 4 nicht operierten Fällen hatte sich einer auffallend gut entwickelt. Es handelt sich um ein 21jähriges Mädchen, bei dem das Handgelenk in Narkose mobilisiert worden war, woran sich nur 14 Tage lang Massage anschloß. Patientin gibt an, daß sie ihre Hand gebrauchen könne, als sei sie nie krank gewesen. Trotzdem zeigt das Röntgenbild Zunahme des

Zusammensinkens am Lunatum, dabei aber stark sklerotische Struktur gegenüber den herdförmigen Aufhellungen vor 2 Jahren. Ein anderer Fall (Doppelseitig) arbeitet mit gleichen Beschwerden wie früher. Ein dritter gibt trotz Schienenhülsenapparats keine Besserung an.

Phab und Schlosserer haben je 2 Fälle von Lunatumnekrose operativ und konservativ behandelt. Zweimal wurde ein langdauernder Gips von 4 Wochen angelegt. Die Resultate waren die gleichen. Es blieb eine gewisse Beweglichkeitsbeschränkung zurück. Die konservative Behandlung wird als Methode der Wahl bezeichnet. Eine interessante Feststellung wird von Schlosserer noch gemacht: Bei Vergleich der Operationsergebnisse bei Lunatumluxation und -Nekrose fällt auf, daß die Exstirpation bei Luxation nie eine Schädigung der Funktion der Hand zur Folge hat. Bei der Lunatumnekrose dagegen waren die Operationserfolge nie ideal.

Fränkel-Tissot berichtet über einen operierten Fall bei einem 31jährigen Tischler. Nach einem halben Jahr war über dem Handgelenk noch eine derbe nicht schmerzhafte Schwellung. Die Beweglichkeit ist nicht besser als vor der Operation. Die Kraft des Faustschlusses ist allerdings etwas gestiegen.

W. Müller erreichte unter 10 Fällen vollständige Heilung sämtlicher Beschwerden nur bei einem Patienten, bei dem eine Ausräumung von Kalk- und Knochentrümmern unter Schonung der eigentlichen Knochenschale ausgeführt wurde. Bei den 9 übrigen Patienten, die konservativ behandelt wurden, waren die Nachuntersuchungen folgende: Ein 28jähriger Landwirt konnte 10 Jahre nach Beginn des Leidens untersucht werden; er klagte über zeitweise stechende Schmerzen. Die Bewegungen waren schmerzhaft. Die Handwurzelknochen zeigten starke arthritische Veränderungen. Das Lunatum hat wurstförmige Gestalt angenommen. Die Kraft ist um etwa die Hälfte herabgesetzt. Der dritte Patient war schon bei 20 Aerzten in Behandlung. Nach 5 Jahren kann er noch keine schwere Arbeit leisten, da die Kraft herabgesetzt ist; arthritische Veränderungen. Bei einem weiteren Patienten bestehen

nach 4 Jahren noch Beschwerden, die bis in den Arm ausstrahlen, besonders bei Radialabduktionen. Merkwürdigerweise bestanden hier keine arthritischen Veränderungen. Die übrigen Patienten können nach 2 bezw. 3 Jahren leichte Arbeit bei mäßigen Beschwerden ausführen.

Pförringer sah 10 Fälle. Von 3 Patienten wird nur der Verlauf geschildert. Der operierte Fall zeigt einen guten Erfolg; der Patient kann wieder im Steinbruch arbeiten, bei guter Beweglichkeit der Hand. Ein zweiter Patient entschloß sich nicht zur Operation, arbeitet seit 1 ½ Jahren nichts und bezieht Rente. Bei einem Zimmermann mit Lunatummalacie konnte nach langer Ruhigstellung Besserung erreicht werdne, so daß er die Arbeit wieder aufnehmen konnte. Verfasser hält die Prognose meist für ungünstig, da früher oder später doch arthritische Veränderungen und starke Funktionsstörungen sich einstellen. Schloffer teilt einen Fall mit, bei dem erst 14 Jahre später Beschwerden auftraten. Dieser Fall zeigt, daß man sehr vorsichtig mit der Beurteilung der Ausheilungserfolge sein muß.

Saupe hält die operativen Resultate für günstig, wenn auch eine vollkommene Wiederherstellung der Funktion in keinem Fall erzielt wurde und die Gefahr einer späteren Verschlechterung durch sekundär arthritische Veränderungen vorhanden ist. Auch Guye betont, daß selbst eine Operation die Arthritis nicht verhindern kann. Bei einem 26jährigen Handlanger wurde die Frühoperation ausgeführt und Patient beschwerdefrei entlassen: Nach 7 Jahren noch beschwerdefrei, aber unfähig für schwerere Arbeit seit der Operation. Nach 11 Jahren ein noch weniger günstiges Resultat, da Patient bei gewissen drehenden Bewegungen Schmerz im Handgelenk hat, der einen Lohnausfall von 16% bedingt. Im Röntgenbild finden sich deutliche Zeichen deformierender Arthritis in der Umgebung der durch das Lunatum gelassenen Lücke. Guye versuchte zur Schmerzlinderung auch die Röntgenstrahlen, aber erfolglos. Ebenso sah Tillmann von einer Bestrahlung nach Heidenhain keinen Erfolg. Prognostisch ist also die Lunatummalacie schwierig zu beurteilen, sicher aber nicht allzu günstig.

Zur Verth beobachtete einen Fall, bei dem auch ohne Operation nur ganz geringe Beschwerden weiterbestanden. Blaine warnt vor sofortiger Operation, da er auch konservativ gute Erfolge erzielte.

Jaroschy berichtet über 10 Fälle: Der einzige, der operiert wurde, mußte seinen Beruf wechseln. Von den 9 konservativ Behandelten wechselte ein Gießer seinen Beruf, 4 Patienten arbeiten mit Beschwerden (nach 3 und 10 Jahren). 4 haben nur noch unbedeutende Beschwerden. Alle Patienten zeigten deutliche Einschränkung der Handgelenksbeweglichkeit und in allen Fällen Zunahme der Veränderungen stärkerer Deformierung im Röntgenbild.

Konjetzny lehnt die Exstirpation des Mondbeins ab. Er nimmt nur die dorsale Kortikalisplatte fort und legt die Nekrose und den lebenden Markraum frei. Dabei sah er ausgezeichnete Erfolge.

Tillmann sah in 3 Fällen nach Ruhigstellung mittels Gipsschalen, Heißluft und Massage in allen Fällen Kräftigung der Muskulatur. Von allen Patienten wurde Besserung und Nachlassen der Schmerzen zugegeben. Trotzdem glaubt Verfasser, bleibt für den werktätigen Arbeiter eine erhebliche Erwerbsbeschränkung bestehen, die mit 30—40% bemessen werden muß. Bei Wiederaufnahme der Arbeit ist wegen des exponierten Sitzes des Leidens mit Verschlimmerung zu rechnen. Tillmann brachte seine 3 Fälle als Berufsunfälle zur Anzeige.

Becker operierte bei 20 Patienten mit Lunatummalacie nur einmal. Dabei war der Erfolg der Operation nicht ermutigend; denn nach einem Jahr war die Bewegungseinschränkung so groß, daß eine Rente von 50% weiter bezahlt werden mußte. Bei den übrigen 19 Fällen, konnte ohne Operation teilweise eine Besserung festgestellt werden, teilweise sogar völlige Beschwerdefreiheit ohne Erwerbsbeschränkung. Bei Patient 2 wird nach 2 Jahren wegen Besserung der Auf- und Abwärtsbewegung im Handgelenk und wegen Kräftigung der Muskulatur die Rente von 20 auf 10% herabgesetzt. Ein 46jähriger Bergmann leidet seit 5 Jahren an Lunatummalacie, die sogar

eine allmähliche Versteifung des Handgelenks bedingte. Trotzdem kann der Mann als Bergarbeiter alle Arbeiten verrichten, ohne Beschwerden zu haben. Bei einem 63 jährigen Steinbrucharbeiter lag das Leiden wohl 28 Jahre zurück. Man fühlt eine Verdickung des Handgelenks und ein Knarren. Im Röntgenbild sieht man geringe arthritische Veränderungen am Lunatum und den Nachbarknochen. Trotzdem arbeitet der schon alte Patient noch täglich im Steinbruch, ohne Feierschichten. Patient 11 gibt nach einem Jahr wesentliche Besserung an; nach 2 Jahren nur noch geringe Bewegungseinschränkung, keine Atrophie der Armmuskulatur, gute Beschwielung der erkrankten Hand.

Hering konnte bei einer Mondbeinnekrose mit zunehmender Versteifung des Handgelenks durch Resection des Lunatum in 8 Wochen subjektive und objektive Besserung erreichen, dabei war die Funktion nach der Operation normal. Bei der Nachuntersuchung bemerkte er ein Regenerat mit schwächerer Schattierung. Ausfüllung der Lücke mit freiem Transplantat, wie das andere Autoren angegeben haben, hält er für unnötig.

Behrend war von den Erfolgen der Operation nicht sehr überzeugt. Er behandelte im Ganzen 7 Fälle, davon wurden 4 operiert. Bei einem dieser 4 wurde der nekrotische Herd ausgelöffelt, bei den übrigen 3 das Lunatum exstirpiert. Der Fall, bei dem der Knochen ausgelöffelt wurde, gab das beste funktionelle Resultat; der Mann wurde schnell wieder arbeitsfähig. Die übrigen 3 Patienten waren nach der Operation nicht von einem befriedigendem Erfolg begleitet. Bei einem dieser Fälle konnte später deutliche Erneuerung des Knochens festgestellt werden, wie es auch Schloffer und Hering beobachtet hatten. Der Mann hat trotz Regeneration noch 2½ Jahre nach der Operation eine gewisse Schwäche im Handgelenk. Wegen dieser unbefriedigenden operativen Resultate wurde der 5. Fall konservativ behandelt und in regelmäßigen Abständen von 6 Wochen einer Röntgenuntersuchung unterzogen. Dabei konnte nach 1½ Jahren festgestellt werden, daß die Krankheit in allerbester Ausheilung begriffen

war und zu einem vollständig befriedigenden anatomischen und funktionellen Resultat führte.

Als absolut ermutigend sind alle diese Heilungserfolge bei Lunatummalacie nicht zu bezeichnen. Die Aeußerungen im Schrifttum zeigen, daß man sich, wie schon anfangs erwähnt, noch keineswegs im Klaren darüber ist, ob nun wirklich die konservative oder operative Behandlung die besten Endresultate gibt. Dies erkannte auch Rostock. Er versucht deshalb auf einem ganz anderen Wege zur Klärung dieser wichtigen Frage zu kommen. Die Eigenart seines großen Materials aus dem Krankenhaus Bergmannsheil-Bochum, bringt es mit sich, daß er die Erfolge bei konservativer und operativer Behandlung exakt und zahlenmäßig festlegen kann an der Höhe der gewährten Renten. Diese Möglichkeit des Studiums der Erfolge ist nur bedingt möglich, und z. B. an den Fällen der Marburger Klinik garnicht durchführbar, da unsere Patienten meist landwirtschaftlichen Berufen angehören und vielfach Selbstzahler sind. Bei dieser Betrachtung ist zu berücksichtigen, daß die Rentenhöhe nicht in allen Fällen absolut gleichbedeutend ist mit dem tatsächlichen Ausfall an Erwerbsfähigkeit; denn in wirtschaftlich schweren Zeiten wird es das Bestreben sehr vieler Menschen sein, den Betrag einer gewährten Rente möglichst hoch zu halten. Rostock stellt 58 Fälle von Lunatummalacie zusammen; davon wurden 21 operiert und 37 konservativ behandelt. In 11 der operierten Fälle sind kleine Knochenstückchen zurückgeblieben oder sie haben sich aus kleinen Periostfetzen regeneriert. 4 Fälle zeigten großes Regenerat mit schlechtem funktionellem Ergebnis. Nur in 4 Fällen ist vollständige operative Entfernung geglückt. In einem Falle kam es nach der Operation zur Vereiterung des Handgelenks mit postoperativer völliger Versteifung und Bewegungsbehinderung in den Fingern, die eine Dauerrente von 30% notwendig machte.

Das Ergebnis der Berechnungen der Erwerbsfähigkeitsverminderung bei allen operierten und konservativ behandelten Fällen zeigt die nachstehende Kurve:

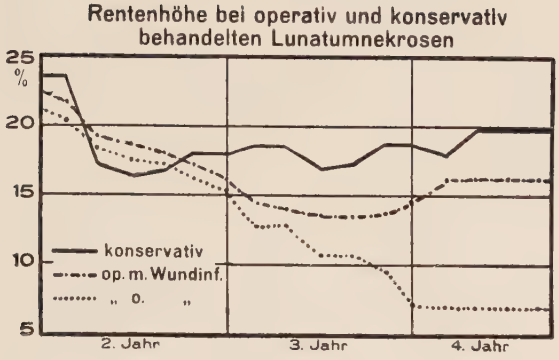

Abb. I

Hiernach sind die Ergebnisse der konservativen Behandlung auf die Dauer um 15% schlechter als der operativen o h n e Wundeiterung; da bei längerer Beobachtungsdauer die Rente bei operativer Behandlung durchschnittlich 7%, bei konservativer 20% beträgt. Bei Zurechnung der m i t Wundinfektion verlaufenden Fälle aber sind die Ausheilungsergebnisse der konservativen Therapie nur um etwa 3% schlechter als der operativen.

Wir folgen hieraus, daß man mit der Indikationsstellung zur Operation in Zukunft sehr zurückhaltend sein sollte, wenn auch Rostock auf Grund seiner Ueberlegungen mehr zum operativen Vorgehen rät. Wir glauben, dies umsoeher tun zu dürfen, da er selbst spontane Besserung nicht selten beobachtet hat. So berichtet er von einem konservativ behandelten Fall, bei dem nach 5 Jahren Regenerationsprozesse im Lunatum einen größeren Teil des nekrotischen Gewebes ersetzt hatten, die einer klinischen Besserung entsprechen, sodaß der Patient teilweise schwerste Arbeit verrichten konnte. Zwei andere Patienten, die keine Rente bezogen, verrichten seit Jahren schwerste Gesteinsarbeit, bei Herabsetuzng der Bewegungsfähigkeit der Hand um die Hälfte.

Nie zur Operation entschließen konnte sich B l e n k e. Bei seinem großen Material von 77 Fällen (die größte Zahl der in der Literatur überhaupt angegebenen Fälle) kam er bisher immer mit der konservativen Therapie aus. Die Mitteilungen

Blenkes beweisen, daß auch die Mondbeinnekrose ausheilen kann, und die betreffenden Patienten ihre Arbeit voll und ganz wie früher ausführen können. Er sah wie andere Autoren, daß der tote Knochen sich allmählich wieder regenerieren und zu lebendem Gewebe umgebaut werden kann. Beschwerdefrei wurden meist nichtversicherte Patienten, während versicherte, bei denen der Unfall anerkannt wurde, nie beschwerdefrei wurden. Von den 77 Patienten zeigten 9 sekundär deformierende Veränderungen. Trotzdem konnte er sich nie zur Operation entschließen aus den bereits früher angeführten Gründen, und vor allem nicht bei Unfallpatienten, bei welchen irgendwelche Begehrvorstellungen mit im Spiele waren. Denn genau so, wie die Meniscus-Operation bei Versicherten nicht oft zu guten Erfolgen führte, während sie bei Sportlern und Nichtversicherten ausgezeichnete Erfolge bringt, genau so wird es nach seiner Meinung bei der Lunatumexstirpation gehen. Seine Behandlung besteht in Ruhigstellung und Heißluft, im akuten Reizstadium; dann bekommen die Patienten feste lederne Handriemen, mit denen sie arbeiten können. „Eine teilweise Erwerbsbeschränkung wird eben leider als Folge vieler Lunatummalacie zurückbleiben, zumal wenn sich noch später sekundär arthritische Veränderungen einstellen, die ja einen progredienten Charakter tragen."

An der hiesigen Marburger Klinik wurden in den letzten 10 Jahren 43 Fälle von Lunatummalacie beobachtet; 15 mal betraf das Leiden das weibliche Geschlecht, in der überwiegenden Mehrzahl war die rechte Hand befallen. In 33 Fällen wurde operativ Heilung versucht, bei 10 Patienten wurde konservativ vorgegangen. Lissard teilte bereits 1930 das Ergebnis einer Nachuntersuchung von 15 operierten Fällen mit. Bei dieser Nachuntersuchung konnte festgestellt werden, daß nur in 4 Fällen ein einwandfreier Erfolg erreicht wurde. Diese Patienten äußerten keine Beschwerden mehr, fühlten sich bei guter Brauchbarkeit und Beweglichkeit des operierten Handgelenks in ihrer Arbeitsfähigkeit nicht behindert. Drei Patienten klagten noch über geringe Beschwerden, waren

aber mit der Brauchbarkeit der Hand zufrieden und arbeitsfähig. Die weiteren Patienten gaben nur eine Besserung der Beschwerden an und fühlten sich in ihrer Arbeitsfähigkeit behindert. Drei Patienten mußten trotz Operation ihren Beruf wechseln und können den neuen Beruf mit Beschwerden verrichten.

Neuerlich wurde das Ergehen weiterer 18 Patienten mit Mondbeinnekrose studiert, die hier in Marburg teils operativ, teils konservativ behandelt wurden, um weitere Erkenntnisse über die Ausheilungsvorgänge bei diesem merkwürdigen Leiden zu bekommen. Ueber die Ergebnisse der Nachuntersuchungen soll in den folgenden Ausführungen berichtet werden. Dabei sollen diesmal die Ausgänge bei konservativer Behandlung (6 Fälle) eingehender betrachtet, die Erfolge nach Operation (12 Fälle) nur kurz vorangestellt werden:

1. Fall: 38jähriger Arbeiter, welcher 10 Jahre nach den ersten Beschwerden operiert wurde. Nach dem Eingriff trat keine Beschwerdefreiheit ein. Jetzt, 3 Jahre nach der Operation empfindet Patient starke Schmerzen bei der Arbeit und beim Anstoßen an die Hand. Patient ist nur teilweise arbeitsfähig.

2. Fall: 26jährige Landwirts-Ehefrau bemerkte die ersten Beschwerden im Januar 1932 und wurde im September 1932 operiert. Patientin blieb noch ein halbes Jahr in hausärztlicher Nachbehandlung und kann heute nach 2 Jahren ihre Arbeiten wieder vollständig erledigen. Bei Radialabduction der Hand empfindet sie noch geringe Schmerzen.

3. Fall: 26jähriger Waldarbeiter erkrankte 1926 an der linken Hand und wurde 2 Monate später operiert. Nach 8 Jahren: Die Bewegungen im Handgelenk sind noch schmerzhaft, bei Arbeit schwillt die ganze Hand an. Schwere Arbeit kann nicht geleistet werden.

4. Fall: 43jähriger Chamottearbeiter wurde 3 Jahre nach den ersten Beschwerden operiert. 1/4 Jahr nach der Operation beschwerdefrei; nach 4 Jahren teilweise Versteifung des Gelenks. Besonders die Dorsalflexion stark eingeschränkt und etwas schmerzhaft. Patient kann nur bestimmte Arbeiten verrichten, da er mit der Hand nichts hochheben und tragen kann.

5. Fall: 26jähriger Landwirt. Die Operation wurde 1927 vorgenommen, 2 Jahre nach den ersten Beschwerden. Heute nach 7 Jahren, hat er bei jeder Arbeit Schmerzen, sodaß er selbst mit fester Bandage um das Handgelenk nur beschränkt arbeitsfähig ist. Patient ist seit 6 Jahren in Amerika und hat dort wegen seiner Beschwerden erneut einen Arzt aufsuchen müssen. Gleichzeitig wird mitgeteilt, daß sich seit einiger Zeit auch Schmerzen im anderen Handgelenk eingestellt haben.

6. Fall: 28jähriger Schreiner, welcher 4 Monate nach den ersten Beschwerden hier operiert wurde. Nach 5 Jahren: Patient kann nur ganz leichte Arbeiten verrichten; seinen Beruf als Schreiner mußte er nach der Operation aufgeben. Das Handgelenk ist partiell versteift, jede Bewegung, besonders Dorsalflexion ist sehr schmerzhaft. Patient bezieht eine Rente von 30%.

7. Fall: 31jähriges Dienstmädchen wurde 1931 wegen Lunatummalacie operiert. Heute nach 3 Jahren: Die Beschwerden haben nachgelassen, das Handgelenk ist aber immer noch so geschwächt, daß Patientin keine schwere Arbeit leisten kann. Patientin bezieht keine Rente, hat überhaupt kein Rentenverfahren angestrengt.

8. Fall: 33jähriger Dachdecker erkrankte an der rechten Hand. 1930 wurde das Lunatum exstirpiert, nach der Operation trat keine Beschwerdefreiheit auf. 4 Jahre nach der Operation: Bei anstrengender Arbeit hat Patient Schmerzen, die bis in den Ellenbogen ausstrahlen. Weil er nur leichtere Arbeiten ausführen kann, ist er in seinem Beruf als Dachdecker nur beschränkt arbeitsfähig; deshalb wurde ihm anfangs eine Rente von 25% zuerkannt, die jetzt auf 15% herabgesetzt worden ist.

9. Fall: 20jährige landwirtschaftliche Gehilfin, die 1931, ein Jahr nach ihren ersten Beschwerden operiert wurde. Eine Ursache für das Leiden konnte nicht angegeben werden. 3 Jahre nach der Operation: Patientin kann ihrem alten Beruf nachgehen und sämtliche Arbeiten verrichten. Nur beim Heugabeln treten zeitweise Schmerzen auf. Patientin war nach der Operation 5 Monate arbeitsunfähig.

10. Fall: 19jähriges Dienstmädchen in der Landwirtschaft. Vor 2 Jahren wurde das Lunatum exstirpiert. Patientin hat heute noch bei jeder Bewegung im Handgelenk Schmerzen, besonders bei Volar- und Dorsalflexion. Nach der Operation war die Patientin gezwungen, 6 Monate mit der Arbeit aus-

zusetzen. Wenn die jetzigen Beschwerden fortdauern, will sie ihren Beruf aufgeben.

11. Fall: 27jähriger Stellmacher erkrankte im Winter 1928, nach 4 Monaten wurde das Lunatum exstirpiert. Nach 5 Jahren: Patient ist in seinem alten Beruf. Bei schwerer Arbeit stellen sich Schmerzen im Handgelenk ein, besonders bei Volarflexion; sonst ist Patient beschwerdefrei.

12. Fall: 38jähriger Maschinist, welcher vor 4 Jahren an der rechten Hand operiert wurde. Bei Wetterwechsel und Ueberanstrengung ist die Hand noch etwas schmerzhaft; das Gelenk ist um etwa die Hälfte versteift. Trotzdem macht Patient heute sämtliche Arbeiten als Maschinist, bemerkt aber, daß er die Hand nur als Hilfskraft bezeichnet, da er jetzt alles mit der linken Hand verrichtet.

In allen 12 Fällen wurde durch operative Behandlung versucht, die Erkrankten schnell beschwerdefrei zu machen, mit guter Brauchbarkeit der operierten Hand und völliger Arbeitsfähigkeit dem Erwerbsleben zurückzugeben. Dieser ideale Erfolg konnte eigentlich nur bei 2 Patienten (Fall 2 und 9) erzielt werden. Diese Patienten fühlen sich wieder voll arbeitsfähig, können ihrem alten Beruf ohne jede Erwerbsbeschränkung weiter nachgehen und haben keine Beschwerden dabei. In der überwiegenden Mehrzahl der Fälle aber konnte, wie auch Lissard feststellte, dieser Erfalg nur teilweise oder überhaupt nicht erreicht werden. Die Patienten 7, 11 und 12 geben Besserung nach der Operation zu und können mit leichten Beschwerden ihrem alten Beruf nachgehen. Die Fälle 1, 3 und 5 können nur mit stärkeren Beschwerden bei teilweiser Beeinträchtigung ihrer Kraft arbeiten. Besonders bemerkenswert ist der Fall 5, bei dem sich nach 6 Jahren eine Malacie des Mondbeins der anderen Hand einzustellen scheint. Während Fall 8 seinem Beruf nur ganz beschränkt nachgehen kann und eine Rente von 15% bekommt, steht Fall 10 sogar vor einem Berufswechsel. Patient 6 mußte die Schreinerei aufgeben und bezieht noch 5 Jahre nach der Operation eine Rente von 30%. (Anfangs 50%).

Von den 10 konservativ behandelten Patienten konnten 4 genauestens klinisch und röntgenologisch nachuntersucht, 2 weitere durch Fragebogen erreicht werden:

13. Fall: 28jähriger Tiefbauarbeiter.

Anamnese: Familie o. B. Patient selbst ist noch nie krank gewesen. Im Juni 1927 bemerkte er beim Heben einer schweren Schiene, einen Knacks im rechten Handgelenk ohne besondere Beschwerden. Oktober 1927 schwoll die Hand beim Basaltklopfen an und zeigte eine mäßige Schwellung. Patient begab sich sofort in eine Klinik, wo ein Röntgenbild gemacht wurde; das Lunatum zeigte keine Veränderungen. Deshalb wurde eine Sehnenentzündung angenommen und das Gelenk für 3 Wochen durch Gipsverband ruhiggestellt. Danach konnte Patient bei geringen Beschwerden und guter Beweglichkeit weiterarbeiten. Nach 4 Jahren schwoll dieselbe Hand wieder unter Schmerzen an. Eine erneute Röntgenuntersuchung ergab nichts Pathologisches an den Handwurzelknochen. Nach einem Gipsverband von 3 Wochen war Patient wieder arbeitsfähig. Bei Witterungsumschlägen stellten sich von jetzt ab große Beschwerden ein, die den Patienten veranlaßten, nach einem halben Jahr erneut die Klinik aufzusuchen. Diesmal können am Lunatum die typischen Veränderungen im Sinne der Kienböckschen Erkrankung festgestellt werden.

Röntgenbild (Abbildung II) Nr. 8973. 15. 6. 1931. Das Lunatum zeigt eine unscharfe Konturierung mit Randatrophie. Die Spongiosa ist verwaschen und zeigt einige stecknadelkopfgroße Aufhellungen. Von dem benachbarten Knochen zeigt das Multangulum majus und — minus und das Naviculare arthritische Zacken.

Behandlung: Patient verzichtet auf längere Ruhigstellung und Operation. Deshalb begnügt man sich mit den einfachsten konservativen Mittel (kurze Schonung und Einreibung des Handgelenks mit Spiritus comphorat).

Nachuntersuchung: 7 Jahre nach Beginn des Leidens. Patient hat in der Zwischenzeit alle Arbeit auch Schwerarbeit verrichten können. Er ist jetzt sogar im Tiefbau tätig. Dabei hat Patient doch den Eindruck, daß die Kraft der rechten Hand etwas nachgelassen hat; er bemerkte dies vor allem beim Boxen. Er teilt noch mit, daß ihm die Affektion an der rechten Hand nicht sehr beeinträchtigte, da er Linkshänder sei.

Befund: 1. 2. 1934. Aeußerlich keine Schwellung oder Rötung des rechten Handgelenks. Die Gegend des Lunatum ist kaum druckempfindlich. Die Schwielenbildung beider Hände ist gleich. Bewegung im Schultergelenk frei, Beugungen und Streckungen im Ellenbogen normal. Unterarmumfänge (gemessen 19 cm unterhalb des Olecranon) rechts 22 cm, links 23 cm. Oberarmumfänge (gemessen 18 cm oberhalb des Olecranon) rechts 31 cm, links 31,5 cm. Handbreite beiderseits 23 cm. Dorsalflexion (von der Mittelstellung aus) rechts 50°, links 70°. Volarflexion rechts 50°, links 90°.

Abb. II

Abb. III

Röntgenbild: (Abb. III) Nr. 22 363. 3 Jahre nach Abbild. II. Wieder annähernd normaler Kalkgehalt des Lunatum. Die Konturen sind aber noch unscharf, der ganze Knochen scheint in der proximal-distalen Richtung etwas komprimiert. Zunahme der Arthritis.

Bei diesem Patienten zeigt also das Lunatum bei einfachster konservativer Therapie eine annähernd normale Regeneration. Trotz Zunahme der arthritischen Veränderungen äußert der Patient kaum Beschwerden und kann schwerste Handarbeit leisten. In der Anamnese ist hier der anfangs wiederholte Röntgenbefund mit negativem Resultat bemerkenswert und typisch.

14. Fall: 35jähriger Waldarbeiter.

Anamnese: Familie o. B. 1909 Rheumatismus beider Kniegelenke, 1912 des linken Handgelenks. Das Handgelenk war angeschwollen und bei Bewegungen schmerzhaft. Dies wiederholte sich 3—4mal im Jahr. 1917 Fall auf die Hand in der Kaserne. Seit jener Zeit ist das linke Handgelenk etwas steifer geworden, Patient hat aber diesem Umstand keine Bedeutung beigelegt. Wegen erneuter Beschwerden in diesem Handgelenk, schickt ihn der Hausarzt jetzt in die Klinik:

Befund: Am 29. 12. 1925. Geringe Druckempfindlichkeit an der Dorsalseite der linken Hand über dem Os Lunatum. Das Gelenk ist etwas geschwollen; der Processus styloideus ulnae ist druckempfindlich. Die Beweglichkeit des linken Handgelenks ist eingeschränkt. Extension um 25—30°, Beugung um 45—50° möglich, bei stärkeren Bewegungen starke Schmerzen im ulnaren Teil der dorsalen Handgelenkhälfte. Die grobe Kraft der Hand ist herabgesetzt.

Röntgenbild: Das Lunatum der linken Hand zeigt deutliche fleckförmige Verschattung und Unregelmäßigkeiten der Kontur.

Da Patient die Operation ablehnt, wird er mit Schonung entlassen.

Nachuntersuchung: (schriftliche Mitteilung des Patienten vom 5. 8. 1934) 17 Jahre nach den ersten Beschwerden. Patient kann seinem Berufe als Waldarbeiter vollkommen nachgehen, klagt über keine Beschwerden mehr trotz der erheblichen Versteifung des Handgelenks.

15. Fall: 60jähriger Landwirt.

Anamnese: Patient ist noch nie krank gewesen, Kriegsteilnehmer. 7 gesunde Kinder. 1930 bemerkte Pat. zunehmende Schwäche der rechten Hand, besonders beim Heben schwerer Gegenstände. Ein Trauma vermag er nicht anzugeben. Die Kraftlosigkeit ging soweit, daß er mit der erkrankten Hand nichts mehr festhalten konnte. Der Hausarzt verschrieb Einreibungen, die keinen Erfolg zeigten. Nach kräftiger Tagesarbeit schwillt die ganze rechte Hand an und ist so schwach, daß Patient nicht einmal nachts den Nachttopf hochheben kann. Er kommt deshalb 1931 in unsere Poliklinik, wo folgender typischer Röntgenbefund erhoben werden konnte. (R. B. Nr. 6983. 24. 1. 1931). Das Mondbein der rechten Hand zeigt Kompressionen mit mehreren stecknadelkopfgroßen Aufhellungen. An der radialen Gelenkfläche

sind die Konturen unscharf. Am Lunatum bemerkt man eine spitze Randzacke nach dem Multanulum majus zu, der Kalkreichtum ist vermehrt.

Behandlung: Das rechte Handgelenk wird durch einen Gipsverband für 2 Monate ruhiggestellt.

Nachuntersuchung: Am 22. 2. 1934 (4 Jahre nach den ersten Beschwerden). Nach Abnahme des Gipsverbandes war eine deutliche Besserung des Zustandes eingetreten, die aber schon nach 4 Wochen den alten Beschwerden wieder Platz machten. Eine Beeinflussung durch Witterungswechsel war nicht festzustellen. Da Patient Selbstzahler ist, kaufte er sich einen gutsitzenden Kraftriemen und ging zu keinem Arzte mehr. Jetzt arbeitet Patient auf seinem 20 Acker großem Gut und hat keinerlei fremde Hilfe. Im Winter geht er sogar als Holzhauer in den Wald, um sich Geld zu verdienen. Er hat sich an das Leiden gewöhnt und arbeitet vornehmlich mit der linken Hand.

Befund: Aeußerlich zeigt die Gegend des Lunatum an der rechten Hand keinerlei Rötung oder Schwellung. Beim Betasten ist diese Gegend etwas druckempfindlich. Die Schwielenbildung der rechten Hand ist gut ausgeprägt. Das rechte Schultergelenk ist etwas gesperrt, maximales Erheben des Armes schmerzhaft. Beugungen und Streckungen im Ellbogen frei. Unterarmumfänge (15 cm unterhalb des Olecranon) rechts 20 cm, links 21,5 cm. Oberarmumfänge (gemessen 17 cm des Olecranon) rechts 26 cm, links 26 cm. Radialabduktion beiderseits gleich, Dorsalflexion rechts 35°, (schmerzhaft), links 55°, gemessen von der Mittellinie aus. Volarflexion rechts 45°, links 90°. Bei den Bewegungen fühlt man in der Gegend des Lunatum grobes Knarren.

Röntgenbild: Nr. 22766. 22. 2. 1934. Die Kompression des Lunatum ist im Vergleich zu dem Röntgenbefund von 1931 weiter fortgeschritten. Die Aufhellungsherde sind etwas deutlicher geworden. Die radiale Randkontur ist stärker verwaschen. Die arthritischen Veränderungen sind nicht sichtbar fortgeschritten.

Trotz des schweren und fortschreitenden Röntgenbefundes mit Mondbeinnekrose haben die subjektiven Beschwerden in diesem Falle nicht zugenommen. Bei gutem Willen kann der Patient nur durch eine feste Leder-Bandage geschützt, wie sie auch Blenke angibt, seine Landwirtschaft versehen und zeitweise sogar als Holzhauer im Walde tätig sein.

16. Fall: 35jähriger Former erlitt 1926 einen Schlag gegen die Hand. Danach stellten sich Beschwerden in der linken Hand ein. Das nach einiger Zeit aufgenommene Röntgenbild zeigt eine typische Lunatummalacie. Patient wurde poliklinisch beobachtet und mit einfachen konservativen Maßnahmen behandelt. Heute nach 8 Jahren, teilt er mir mit, daß er seinen alten Beruf als Former vollkommen nachkommen kann, nur noch zeitweise ganz geringe Beschwerden im linken Handgelenk habe und alle Arbeiten machen könnte.

Es ist erstaunlich, welch guten Verlauf die Lunatumnekrose bei diesem schwerarbeitenden Former bei nicht operativem Vorgehen zu nehmen scheint.

17. Fall: 31jährige Hausangestellte in der Landwirtschaft.

Anamnese: Vater tot, Familie gesund. Patientin ist noch nie krank gewesen; keine englische Krankheit, gesunde schöne Zähne. Zu Beginn des Jahres 1926 mußte Patientin einmal schwere Säcke heben und bemerkte dabei einen Schmerz im rechten Handgelenk. Nach einigen Wochen stellte sich eine kleine Vorwölbung über dem rechten Handgelenk ein, ohne jegliche Schmerzen. Patientin kommt deshalb in unsere Klinik, wo eine Lunatummalacie festgestellt wurde.

Röntgenbild (Abb. IV): Nr. 1661. 11. 9. 1926. Das Mondbein zeigt Kompression in seinem distalproximalen Durchmesser und stärkeren Kalkgehalt mit verwaschener Spongiosazeichnung; mehrere stecknadelkopfgroße Aufhellungsherde.

Abb. IV

Behandlung: Wegen der geringen Beschwerden wird von einer Aufnahme der Patientin in die Klinik abgesehen. Das erkrankte Handgelenk wird lediglich durch eine Lederbandage geschützt.

Nachuntersuchung: 8 Jahre nach Beginn des Leidens. Patientin gibt an, daß die Beschwerden im rechten Handgelenk bald verschwunden seien, nachdem sie kurze Zeit die Bandage am Handgelenk getragen habe; die Vorwölbung sei auch zurückgegangen. Heute hat Patientin überhaupt keine Beschwerden mehr, das Handgelenk ist voll beweglich, so-

Abb. V

daß sie alle Arbeiten ausrichten kann. Ueber dem linken Handgelenk hat sich seit 2 Jahren ein kleines Ganglion gebildet, das aber keinerlei Beschwerden oder Bewegungseinschränkung verursacht.

Befund: (20. 2. 1934). Die Gegend über dem Lunatum der rechten Hand zeigt keinerlei Rötung oder Schwellung, die Haut ist normal. Es besteht keinerlei Druckempfindlichkeit über dem erkrankten Knochen. Das Schultergelenk ist frei, Beugung und Streckung im Ellenbogen ist normal. Unterarmumfänge (gemessen 14 cm unterhalb des Olecranon) rechts 20, links 20,5 cm. Oberarmumfänge (gemessen 16 cm oberhalb des Olecranon) rechts 25, 5, links 25,5 cm. Dorsalflexion (gemessen von der Mittellinie der ausgestreckten Hand) rechts und links 70°. Volarflexion beiderseits bis zum rechten Winkel. Ab- und Adduktion nicht behindert.

Röntgenbild: (Abb. V) Nr. 22728. 20. 2. 1934. Das Lunatum ist im Vergleich zu links noch etwas komprimiert, die Konturen der Proximalseite sind unregelmäßig. Die Spongiosazeichnung ist nicht mehr verwaschen, sondern schön gleichmäßig. Der Kalkgehalt des rechten Mondbeines ist im Vergleich zu links noch etwas vermehrt. Die übrigen Handwurzelknochen sind frei von arthritischen Veränderungen, während das Lunatum selbst geringe Arthritis deformans Zacken zeigt. Das Mondbein und die Handwurzelknochen der linken Hand sind von normaler Form und Größe, die Spongiosazeichnung ist unverändert.

Bei der Nachuntersuchung dieser Patientin mußte also festgestellt werden, daß die Krankheit in Ausheilung begriffen ist und zu einem vollständig befriedigenden röntgenologischen und funktionellen Resultat führt.

18. Fall: 29jähriger Former.

Anamnese: Patient ist bisher immer gesund gewesen. Das jetzige Leiden begann vor 2 Jahren mit einem Unfall. Bei der Arbeit schlug ihm eine Gießform gegen die linke Hand. Es stellte sich sofort stärkere Schwellung des ganzen Handgelenks ein. Patient suchte sofort den Arzt auf, der anfangs Einreibemittel verordnete und später, da die Beschwerden nicht nachließen, für 5 Wochen die Hand durch einen Schienenverband ruhig stellte. Wegen Unfallanzeige wird der Patient in die Klinik eingewiesen.

Befund: 1,70 m großer Patient in mittlerem Ernährungszustand. Die Konturen des linken Handgelenks sind teilweise verstrichen; die Haut der Hand ist zartfarben und nur wenig beschwielt. Dorsalflexion kann im linken Handgelenk nur um 30° (von der Mittelstellung aus) ausgeführt werden, rechts um 45°. Beugung ist im linken Handgelenk um 45° (von der Mittelstellung aus), im rechten um 60° möglich. Die Gegend des linken Mondbeines ist wenig druckempfindlich. Am linken Kleinfinger- und Daumenballen ist mäßige Muskelatrophie festzustellen. Beugungen und Streckungen im linken Ellenbogen normal, die Fingerbewegungen sind frei. Vorderarmumfänge (16 cm unterhalb des Olecranon links 19,5, rechts 20,5 cm. Oberarmumfänge (17 cm oberhalb des Olecranon) links 26, rechts 26,2 cm.

Röntgenbild: Nr. 19349. 2. 7. 1929. Die Aufnahme läßt eine Verkürzung des linken Os lunatum sowohl im Längs- wie Querdurchmesser erkennen; dabei ist die nach der Ulna

zu, nach dem Handgelenk gelegene Ecke des Mondbeins gewissermaßen von demselben abgelöst. Zwischen ihr und dem übrigen Teil des Lunatum erkennt man eine deutliche Fissurlinie. Röntgenologisch handelt es sich nicht um eine Fraktur, sondern um eine Malacie des Lunatum.

Behandlung: Glühlichtbäder, Massage, Diathermie. Da die Beschwerden nicht erheblich sind, wird von einem operativen Eingriff abgesehen.

Nachuntersuchung: Am 23. 1. 1934. (5 Jahre nach Beginn der Erkrankung). Seit der Entlassung aus der Klinik hat Patient oft Beschwerden an der erkrankten Hand gehabt, vor allem nach stärkerer Beanspruchung. Deshalb wurde eine Gummimanschette angelegt, die aber die Beschwerden nicht wesentlich beeinflußte. Seinen Beruf als Former hat Patient nach dem Unfall nicht wieder aufgenommen, da er angeblich den Arm nicht gebrauchen konnte. Aus diesem Grunde wechselte er seinen Beruf und ließ sich in seinem Heimatorte als Gemeinderechner anstellen. Heute beansprucht er die linke Hand nicht mehr wesentlich und hat höchstens einmal Beschwerden, wenn er wieder Handarbeiten verrichtet.

Befund: Bei der Inspektion der linken Hand bemerkt man keinerlei Rötung oder Vorwölbung. Die Haut der Hohlhand erscheint deutlich zarter gegenüber der gesunden Seite. Man bemerkt sofort deutliche Atrophie der gesamten Muskulatur der linken oberen Extremität. Bei der Palpation ist die Gegend über dem linken Mondbein etwas druckempfindlich. Schulter- und Ellenbogengelenk sind frei beweglich. Dorsalflexion links (von der Mittelstellung aus) 20°, rechts 45°. Volarflexion links 25°, rechts 60°. Die Fingerbewegungen sind normal. Unterarmumfänge links (15 cm unterhalb des Olecranon) 20,5 cm, rechts 22 cm. Oberarmumfänge (16 cm oberhalb des Olecranon) links 26 cm, rechts 27 cm.

Röntgenbild: Nr. 22197 (vom 23. 1. 1934). Im Vergleich zur ersten Aufnahme bemerkt man eine deutliche Zunahme und Verschlimmerung des Prozesses mit weitgehender Zerstörung des Lunatum besonders im Bereich der radialen Gelenkfläche. Die Kontur ist hier vollkommen unregelmäßig; die Spongiosa ist fleckig gezeichnet. Arthritische Veränderungen sind nicht nachweisbar.

Trotz ausgiebiger konservativer Behandlung, die sofort nach dem Unfall einsetzte, konnte hier das Fortschreiten der Lunatummalacie nicht verhindert und der Verlauf des Leidens

nicht wesentlich beeinflußt werden. Jedoch ist der Patient nach seinem Berufswechsel nahezu beschwerdefrei, wenn auch die Versteifung des Handgelenks zugenommen und die Destruktionserscheinungen im Röntgenbild stärker geworden sind.

Zusammenfassend kann auf Grund dieser Nachuntersuchungen über die Mondbeinnekrose gesagt werden, daß der Verlauf ein chronischer ist. Die Prognose ist quoad sanationem nicht sehr gut, zum wenigsten zweifelhaft. Scheinbar nimmt die Lunatummalacie ihren Verlauf unbekümmert um alle therapeutischen Maßnahmen. Weil hält die Therapie in jeder Beziehung für unbefriedigend. In einzelnen Fällen ergab die Operation bei unseren Patienten gute Resultate, meistens waren aber die Endresultate nach Exstirpation des Knochens weder hinsichtlich der Bewegungen noch hinsichtlich der Beschwerden erfreulich. Eine Anzahl Autoren kommen allein mit der konservativen Therapie aus; wir sahen danach teilweise Ausheilung, teilweise wechselnde Erfolge. Jedenfalls sind die Endresultate keineswegs schlechter, als nach Operationen. Von unseren konservativ behandelten Fällen bezieht keiner eine Rente.

II. Die Epiphysionekrose des II. Metatarsalköpfchens.

(II. Köhlersche Erkrankung.)

Der Lunatummalacie in vielen Punkten ähnlich ist die II. Köhlersche Erkrankung. Der Nachweis einer Totalnekrose, klinischer Verlauf und röntgenologischer Befund sprechen dafür, daß hier der Mondbeinnekrose analoge Prozesse ablaufen.

In seinem Buch „Grenzen des Normalen und Pathologischen im Röntgenbild" hat Alban Köhler im Jahre 1914 zuerst auf diese eigenartige Erkrankung des II. Metatarsalköpfchens aufmerksam gemacht. Aber erst nachdem er auf dem deutschen Röntgenkongreß 1920 ausführlich über 5 Fälle berichtet hatte, wurde dieses Krankheitsbild weiteren medizinischen Kreisen bekannt. Die Krankheit wird allgemein nach dem Autor als Köhler II. (zum Unterschied von der I. Köhlerschen Erkrankung des Kahnbeins am Fuß) bezeichnet, trotzdem, wie Köhler selbst berichtet, ein amerikanischer Autor Freiberg schon etwas früher dieselbe Krankheit beschrieben, jedoch nicht richtig erkannt hatte. Nach der 2. Veröffentlichung Köhlers erschienen zahlreiche Arbeiten, die sich mit der Aetiologie und den klinischen Erscheinungen dieser Epiphyseonekrose beschäftigten.

Ueber die Ausheilungsformen dieser aseptischen Nekrose finden sich bei den einzelnen Autoren zahlreiche Einzelangaben, während eine umfassende Betrachtung dieser Einzelbeobachtungen in der Literatur bisher nicht vorliegt. Dies soll in den folgenden Ausführungen versucht werden, während über Aetiologie und klinisches Bild nur das Allernotwendigste gesagt werden soll. Am Schluß folgen die Ergebnisse einer Nachuntersuchung von einigen Fällen II. Köhlerscher Erkrankung, die in der Marburger Klinik behandelt worden sind.

Vorgeschichte: Die Patienten klagen ohne besonderen Anlaß über Gehbeschwerden, die ähnlich wie bei der Metatarsalgie gerade bei Belastung der Metatarsalköpfchen besonders in Erscheinung treten. Diese Schmerzen verschwinden in der Ruhe, um beim Gehen, Springen und Treppensteigen wieder aufzutreten. Die Patienten geben teilweise ein Trauma als ursächliches Moment an. Bei unseren Patienten trat das Leiden immer „spontan" auf, in 2 Fällen wurde es nur als Nebenbefund festgestellt.

Klinischer Befund: Er erkrankten in der überwiegenden Mehrzahl jugendliche Personen. Das stimmt mit der Feststellung von Schinz überein, der als Lieblingsalter dieser Erkrankung die Zeit zwischen 10 und 18 Jahren angibt. Das weibliche Geschlecht überragt bei weitem das männliche an Häufigkeit der Affektion. Brach fand die Erkrankung in 80% der Fälle beim weiblichen Geschlecht. Wir beobachteten das Leiden in unserer Klinik in den letzten 10 Jahren 15mal; dabei war das Verhältnis von Männern zu Frauen wie 1 zu 3.

Die Untersuchung ergibt gewöhnlich eine mehr oder minder starke Schwellung über dem Grundgelenk der 2. Zehe, die sich bis in die Mitte des Metatarsus zu erstrecken pflegt. In einzelnen Fällen ist die Haut gerötet, die Hautwärme vermehrt. Stets findet sich eine umschriebene Druckempfindlichkeit des II. seltener auch des III. oder IV. Metatarsalköpfchens. Bragard findet unter seinen 35 Fällen die Köhlersche Erkrankung

26	mal	am	II.	Metatarsalköpfchen,
6	„	„	III.	„ „
1	„	„	II. u. III.	„ „
1	„	„	I. u. V.	„ „

Wir konnten das Leiden immer nur an typischer Stelle finden. Nicht selten wird die Affektion symetrisch an beiden Füßen beobachtet. (Grashey, Gruhle, Axhausen). Wir können dies an Hand unseres Materials bestätigen.

Im vorgeschrittenen Stadium besteht geringfügige Verkürzung der Zehe, dorsale Verbreiterung des Gelenksspalts bei Plantarflexion, zeitweise geringes arthritisches Reiben. Die Symptome sind natürlich nicht ganz eindeutig, sodaß die Erkrankung vor Einführung der Röntgenstrahlen nicht diagno-

stiziert wurde; die Beschwerden wurden gewöhnlich als Metatarsalgie, als Folge einer Weichteilerkrankung oder meist als Folge eines Plattfußes gedeutet, der in den meisten Fällen von Köhlerscher Erkrankung zugleich vorhanden ist.

Im Röntgenbild zeigt das Leiden einen äußerst charakteristischen Verlauf. Die Aehnlichkeit der Röntgenbefunde mit der Lunatummalacie, der Perthesschen und der Schlatterschen Erkrankung ließen schon früh daran denken, diese in ihrer Pathogenese noch nicht völlig geklärten Veränderungen am Knochensystem als zu einer Gruppe zusammengehörig zu betrachten. Bei der II. Köhlerschen Erkrankung fanden wir im Frühstadium auch bei klinisch deutlichem Befund von Schwellung und Schmerzhaftigkeit in der Gegend des Metatarsophalangealgelenks röntgenologisch keine Veränderungen. Dieser anfangs negative Röntgenbefund wird auch von Holst und Chondrikoff betont. Axhausen unterscheidet für den weiteren Verlauf 5 Stadien der Erkrankung. Diese Stadien lassen sich nur röntgenologisch unterscheiden, während das klinische Bild, wie bei der Lunatummalacie fast immer das gleiche bleibt:

I. Stadium: Normaler Röntgenbefund.

II. Stadium: Abflachung der Gelenkfläche; manchmal erscheint sie gerade, manchmal konkav oder S-förmig. Man gewinnt den Eindruck, als sei das Köpfchen von distal nach proximal eingedrückt; dabei Verdichtung des eingedrückten Epiphysenanteils.

III. Stadium: Man sieht herdförmige sequesterartige Knochenabgrenzungen innerhalb der stark abgeflachten und verbreiterten Epiphyse. An den seitlichen Gelenkrändern finden sich kleine Knochenzacken. Die Metaphyse ist verdickt, die Epiphysenfuge oft nicht deutlich zu erkennen.

IV. Stadium: Die Epiphysenfuge ist verschwunden, die Metaphyse weiter verdickt. Die Grundphalanx ist verbreitert, ihre Gelenkfläche abgeflacht.

V. Stadium: Das Köpfchen ist stark deformiert, schwere sekundäre Arthritis deformans mit Beteiligung der basalen Gelenkfläche der Grundphalanx. Manchmal sieht man große laterale Exostosen.

Dieser Gelenkumbau im Sinne der Arthritis deformans bei den aseptischen Nekrosen braucht Zeit. Finden wir ihn in dem Röntgenbild, so können wir daraus schließen, daß das Leiden schon längere Zeit zurückliegen muß. Dieser Anhaltspunkt ist teilweise wichtiger als die Anamnese, die bei der heutigen Renteneinstellung der Patienten oft bewußt gefärbte Bilder gibt. Abels beschreibt einen Fall, bei dem erst die arthritischen Beschwerden eine 25jährige Patientin zum Arzt führten, während die seit langer Zeit bestehende Köhlersche Erkrankung vorher keinerlei Beschwerden gemacht hatte. Wie bei der Lunatummalacie, so ist auch bei dieser Erkrankung die Folge der Nekrose eine Auslösung der regenerativen Kräfte in der Umgebung, die bestrebt sind den toten Knochenteil wieder in lebenden Knochen umzuwandeln: Das tote Mark wird durch Bindegewebe ersetzt. Der bindegewebigen Substitution folgt die Umwandlung in Markgewebe. Ebenso folgt am toten Knochen die knöcherne Substitution, der späterhin der modellierende Umbau zwecks Wiederherstellung der Architektur des epiphysären Knochens sich anschließt. Der Abschluß dieses Ausheilungsprozesses würde die vollständige Wiederherstellung des ursprünglichen Zustandes der knöchernen Epiphyse bedeuten und wir würden ein annähernd normales Gelenkende erwarten dürfen.

Während des Regenerationsprozesses allerdings sind grobe Veränderungen unverkennbar. Das regeneratorisch tätige metaphysäre Periost betätigt seine spezifische Fähigkeit durch Neubildung von Knochenschichten, die auf der Außenseite der Metaphyse abgelagert werden und zu einer schon röntgenologisch wahrnehmbaren Verdickung der Metaphyse Veranlassung geben. Die Wucherungsvorgänge im unmittelbar angrenzenden Gebiete der Knorpelproliferationszone, der sich die enchondrale Ossifikation der neugebildeten Knorpelgebiete anschließt, führt zu einer Verbreiterung der Epiphyse, manchmal auch zu umschriebener Randwulstbildung.

Ferner treten unter der Belastung und Funktion des erkrankten Metatarsalköpfchens häufig stärkere Störungen des iedalen Reorganisationsvorgangs in Form von Impressions-

frakturen der toten Epiphyse auf. Diese Impressionsfraktur ist nach Axhausen immer eine pathologische Fraktur am schwer veränderten, total nekrotischen Knochen, während das Primäre eine Ernährungsstörung in der Epiphyse ist, die diese Nekrose des Marks und des Knochens bedingt. Nach Payr wird diese Ernährungsstörung durch eine Gefäßschädigung im Sinne der Endarteriitis obliterans erklärt, hervorgerufen durch mechanische Schädigungen infolge Ueberbelastung und falscher Belastung des Fußes durch Platt-Spreizfuß und hohe Absätze. Der letzte Grund würde auch erklären, warum hauptsächlich Frauen hieran erkranken.

Alles kommt darauf an, wie Bergmann richtig betont, diese Impression des Kopfes zu verhindern. Doch scheitert das meistens daran, daß die Impression bereits erfolgt ist, wenn die Kranken den Arzt aufsuchen. An die Stelle der hier möglichen Bruchheilung tritt nach der einmal eingetretenen Impressionsfraktur die Ausbildung eines Knochentrümmerwalles. An diesem findet die knöcherne Substitution ein Ende; die Unregelmäßigkeit der Gelenkoberfläche führt nun unter der Funktion zu Knorpelschädigungen der Gegenseite. Damit ist die Grundlage für die Entstehung der Arthritis deformans des Metatarsophalangealgelenks gegeben, die leider nicht eine seltene Folge dieser Erkrankung ist.

Nach diesen Feststellungen ergeben sich für die Behandlung der II. Köhlerschen Erkrankung zwei Möglichkeiten, nämlich:

1. Der prophylaktisch-konservative Weg, der die Impression verhindern soll,
2. der operative Weg, der die Folgen der Impressionsfraktur, die sekundär arthritischen Veränderungen beseitigen will.

Beide Wege sind in der Literatur mitgeteilt. Ueber die Ausheilungsstadien nach der einen und nach der anderen Methode soll jetzt berichtet werden. Insgesamt sind in der Literatur etwa 175 Fälle mitgeteilt, davon wurden 25 operiert. Bei den 15 Fällen der Marburger Klinik kam man immer mit der konservativen Methode aus.

Das betont auch Gardemin, der bei seinen 45 Patienten eine Resection des Köpfchens in keinem Falle für indiciert hielt. Das Wichtigste ist die Korrektur der Fehlform des Fußes und Ruhigstellung des erkrankten Gelenks. Er erreicht dies durch eine Einlage mit Zehenschiene nach Gocht, die das Capitulum des Os metatarsale entlastet und die Bewegung im Zehengrundgelenk einschränkt. Auf Heißluft und Diathermie konnte immer verzichtet werden.

Auf Grund seiner Nachuntersuchungen kommt er zu dem Schluß, daß der Endzustand mit Arthritis deformans nicht eintreten muß. Bei Fällen des Stadiums II und III erfolgte nach seiner einfachen Therapie Ausheilung ohne Arthritis. Patient 2 klagte nach einem Jahr nur noch über geringe Schmerzen; Fall 11 trug die Schiene 3 Jahre, danach keine Schmerzen mehr, keine Druckempfindlichkeit. Bei einer 15jährigen Patientin waren die Schmerzen durch eine Einlage sofort geschwunden; dorsaler Randwulst. Patientin 19 war mit Einlagen beschwerdefrei, trägt jetzt keine Einlage mehr und hat wieder minimalen Druckschmerz. Bei 3 weiteren Fällen war das Köpfchen auswärts resiciert: Eine 23jährige Patientin hat nach 3 Jahren noch stets Beschwerden und Druckschmerzen am 2. und 3. Köpfchen. Bei Patientin 23 war ebenfalls eine Resection des Köpfchens vorgenommen worden; nach 3 Jahren war sie wohl beschwerdefrei, dafür hatte sie aber eine Kontraktur der 2. Zehe. Bei dem 3. operierten Fall muß nach 3 Jahren festgestellt werden: beschwerdefrei, geht gut.

Holst und Chondrikoff berichten von 29 Fällen Köhlerscher Erkrankung. In Uebereinstimmung mit den meisten Autoren konnten sie in den frühen Stadien der Erkrankung immer mit der konservativen Behandlung auskommen und sahen gute Erfolge danach. Zur Ausheilung dieser Fälle ist vor allem wichtig, die Ursachen der Ueberbelastung und der dadurch evt. bedingten Zirkulationsstörung zu beseitigen. Hohe Absätze werden verboten, Plattfuß durch entsprechende Einlagen behandelt und die Arbeit auf der Fußnähmaschine verboten.

Bei fortschreitenden Fällen mit Arthritis deformans kommt

es infolge Köpfchenverdickung zu einem Druck auf die Nerven, wodurch dauernde Schmerzen ausgelöst werden. Hier scheinen konservative Maßnahmen wenig zu helfen. In diesen Fällen entschloß sich Holst immer zur Opposition. Das erkrankte Köpfchen wurde durch einen kleinen Schnitt von der Dorsalseite aus resiciert und der Defekt durch Fett aus der Glutealgegend ersetzt. In allen 7 Fällen trat Heilung per priman ein. Keine der Kranken klagte nach der Operation mehr über Schmerzen. Nach 2 Jahren tragen 2 Mädels trotz Verbots wieder sehr hohe Absätze und tanzen sogar häufig ohne alle Beschwerden! Ebenfalls klagte keine von den übrigen 5 Patientinnen mehr über Schmerzen im Gebiete der Resection; jedoch verspürten 3 von ihnen geringe Beschwerden in der Gegend des I. Metatarsalköpfchens. Es wäre denkbar, daß bei diesen Patientinnen durch das Fehlen des normalen Stützpunktes im Gebiete des II. Metatarsalköpfchens und Verlagerung desselben zum I. eine Ueberbelastung des letzteren eintritt. Dies konnte auch nicht durch die Fetttransplantation an die Stelle des resicierten Köpfchens verhindert werden.

Auf die Störungen der Statik des vorderen Quergewölbes weist besonders Gardemin hin. Bergmann steht auf dem Standpunkt, daß auch ein Metatarsalköpfchen seine Bedeutung habe, wenn auch die Resection an und für sich ein Eingriff sei, zu dem man sich unschwer entschließen könne. Bei einer Nachuntersuchung fand er bei Patienten 3—4 Jahre nach Resection, daß die gegenüberliegende Basis der Grundphalanx eine mächtige Vergrößerung erfahren hatte, anscheinend in dem Bestreben, den gesetzten Defekt nach Möglichkeit auszugleichen. Beide Fälle haben noch nach 3—4 Jahren namentlich bei größeren Anstrengungen Beschwerden, genau so wie die mit Arthritis deformans ausgeheilten Fälle ohne Resection des Kopfes. Ihm scheint deshalb die Resection weit entfernt die Methode der Wahl zu sein, selbst bei den Endstadien mit Arthritis.

Interessanterweise berichtet Bergmann auch von einer völligen Kopfrestitution, trotz vorheriger Impression des Kopfes. Das beweist, daß es nicht auf jeden Fall zu den Folgen

zu kommen braucht, die vorher geschildert wurden. Das günstigere Resultat bei diesem Fall wurde durch Tragen einer Leitersprosse für ein Jahr erzielt. Aehnlich der Gochtschen Zehenschiene, wurde diese Sprosse von Glässner für die Köhlersche Erkrankung empfohlen, nachdem sie von Bradfort mit Erfolg zur Beseitigung der Metatarsalneuralgien verwandt war.

Bragard ist sehr enttäuscht von den Erfolgen nach Resection des Köpfchens. Bei einem Patienten sah er 2 Jahre nach der Operation eine häßliche Verkürzung der Zehe und beträchtlich herabgesetzte Leistungsfähigkeit des Fußes. Die Gehfähigkeit betrug nur eine viertel Stunde. Er empfiehlt Klebroverband nach Schade zur Wiederherstellung des gesunkenen Quergewölbes, evt. entlastenden Gipsverband.

Daß es allerdings auch Fälle gibt, bei denen die Operation einen guten Erfolg hatte, beweisen die Mitteilungen von Valentin und von v. Dittrichs. Letzter resecierte bei einem Mädel, das seit 2 Jahren Beschwerden hatte; nach einem $^3/_4$ Jahr war Patientin noch völlig beschwerdefrei. Valentin kratzt in Aethernarkose den nekrotischen Herd mit dem scharfen Löffel aus und betupft die Höhle mit Vucin. Bei der Entlassung geht Patient ohne Beschwerden, der Gang ist frei, die Narbe unempfindlich. Nach 2 Jahren: vollkommen beschwerdefrei und arbeitsfähig.

Ferner berichten Meyer, Fischer und Cahen-Brach über je einen mit Resection behandelten Fall mit angeblich gutem Erfolg. Allerdings fanden hier die Nachuntersuchungen so kurze Zeit nach der Operation statt, daß sich die Ergebnisse im Laufe der Zeit noch wesentlich ändern dürften. Ebenso sind die Ergebnisse Kletts zu werten, der zweimal resecierte und beide Patienten beschwerdefrei entlassen konnte.

Holst erlebte ja bei seinen Patienten nach anfänglicher Funktionstüchtigkeit erst 3 Jahre nach der Operation die ersten Beschwerden.

Abels gibt Bericht von 3 Patienten, die nie Beschwerden hatten, trotz ausgesprochener röntgenologischer Veränderung im Sinne der Köhlerschen Erkrankung: Es handelte sich

lediglich um Zufallsbefunde, wie wir es auch zweimal bei unserem Material erlebten.

Axhausen ist anfangs überzeugt von den Erfolgen der Operation. Bei 6 von 12 Fällen führte er die typische Resection aus und gibt an, daß die Operationsstelle bei Gebrauch der Füße und bei Belastung frei von jeder Schmerzhaftigkeit sei, während auch die ältesten nicht operierten Fälle Köhlerscher Erkrankung noch nach 4 Jahren unter den geschilderten Schmerzen leiden. Er fügt dann aber hinzu, daß er in Zukunft die bei der einfachen Köpfchenresection entstehende Verkürzung der Zehe durch Einfügen eines Knochenspans der vorderen Tibiakante zu vermeiden suchen würde. Aus dieser Bemerkung möchte ich schließen, daß Axhausen ähnliche Beobachtungen nach der Resection machen mußte wie Holst und Chondrikoff.

Einen Mittelweg will Konjetzny gehen. Er schlägt eine Teilresection zur Längsachse des Metatarsalköpfchens vor. Wieweit der Nutzen dieser Teilresection in der Lage ist, das erkrankte Köpfchen in seiner Länge zu erhalten und so eine Wiederherstellung der normalen Statik des vorderen Quergewölbes zu erreichen, bleibt abzuwarten.

Zum Schluß möchte ich noch eine Mitteilung Katzensteins erwähnen. Er beobachtete eine 35jährige Patientin, die seit einem halben Jahr Beschwerden in der Gegend des II. Metatarsophalangealgelenks hatte. Nach Erschöpfung der konservativen Maßnahmen wird operiert; aber es wird keine Resection des Köpfchens vorgenommen, sondern in die Markhöhle unter dem Knorpel wird von der Tibia entnommenes Knochenmark eingefügt. Nach 2 Monaten zeigt das Röntgenbild eine deutliche Erhöhung der vorher vollkommen flachen Gelenkfläche. Im Laufe einer einjährigen Beobachtung werden die Röntgenbefunde immer besser, die vorher bestandenen Beschwerden schwinden vollkommen. Die Heilung wurde hier also durch Ueberpflanzung von lebendem Knochenmark in den unter dem Knorpel entstandenen nekrotischen Herd erreicht. Verfasser will mit dieser Operation angeblich auch bei 2 Spätfällen Perthesscher Erkrankung Heilung erreicht haben.

Ueber die Ausheilungsvorgänge bei der II. Köhlerschen Erkrankung an der Marburger Klinik unterrichten folgende 5 Fälle:

1. Fall: 51jährige Schlosser-Ehefrau.

Anamnese: Eltern lungenkrank, 6 Geschwister an Tbc gestorben. Seit 2 Jahren leidet Patientin an tuberkulösen Fisteln am Hals, Kinn und Schulter. Seit einiger Zeit bemerkte sie Beschwerden auf dem linken Fußrücken, in der Gegend des Navikulare.

Befund: Große blasse Frau in mäßigem Ernährungszustand. Im Bereich des linken Navikulare am Fuß bemerkt man eine Schwellung. Die Gegend des II. Metatarsalköpfchens ist nicht druckempfindlich, zeigt keinerlei Rötung oder Schwellung.

Röntgenbefund: 13398. 28. 1. 1928. Im Bereich des Navikulare am linken Fuß sieht man einen tuberkulösen Herd, der das Schiffbein teilweise zerstört hat. Außerdem ist eine alte Köhlersche Erkrankung am II. Metatarsale nachweisbar: Das Gelenkköpfchen ist um etwa 1/3 verbreitert, die Gelenkfläche ist völlig abgeflacht und zeigt grobe unregelmäßige Konturen der Oberfläche; schwere Arthritis deformans des Gelenks.

Nachuntersuchung: (nach 5 Jahren) am 23. 1. 1934. Patientin weiß nichts über irgendwelche Beschwerden im Bereiche des linken Vorderfußes anzugeben. Sie sagt, sie habe dort auch nie Beschwerden gehabt in Sonderheit nicht über dem Köpfchen des II. Metatarsale.

Befund: Ueber dem Köpfchen des II. Metatarsale bemerkt man keinerlei Schwellung oder Rötung; das Köpfchen selbst ist nicht druckempfindlich. Die Ober- und Unterschenkelumfänge sind beiderseits gleich. Das linke Hüftgelenk ist frei beweglich, Beugung und Streckung im linken Knie normal. Die Bewegungen des Fußes sind nicht eingeschränkt.

Röntgenbild: Nr. 22195. Nach 5 Jahren (gegenüber Röntgenbild Nr. 13398) keine wesentliche Aenderung, besonders keine Zunahmen der Arthritis.

Trotz schwerster arthritischer Veränderungen des Metatarsophalangealgelenks hat diese Patientin merkwürdigerweise keinerlei Beschwerden. Sie weiß nichts über den Beginn des Leidens anzugeben und weiß auch heute noch nicht, daß sie überhaupt an diesem Gelenk erkrankt ist.

2. Fall: 17jährige Hausangestellte.

Anamnese: Eltern leben, Patientin ist nie krank gewesen. Mit 13 Jahren bemerkte sie zeitweise beim Gehen Beschwerden in beiden Vorderfüßen, die sich vor allem beim Treppensteigen einstellten. Nach einem Jahr konsultierte Patientin bei läufig ihren Hausarzt, der wegen der langdauernden Beschwerden ein Röntgenbild verlangte. In unserer Poliklinik wurde sofort an beiden Füßen eine zweite Köhlersche Erkrankung festgestellt.

Abb. VI

Röntgenbild: (Abt. VI) Nr. 7797. 23. 3. 1931. Am linken Fuß sieht man eine Verbreiterung des Gelenkköpfchens des II. Metatarsus um 3—4 mm. Innerhalb der stark abgeflachten Epiphyse finden sich herdförmige sequesterartige Knochenabgrenzungen. An den seitlichen Gelenkrändern finden sich kleinste Knochenzacken. Die Metaphyse ist verdickt.

Der rechte Fuß zeigt ebenfalls typischen Köhler mit etwas geringerer Abflachung und Verdichtung. Man sieht auch einige stecknadelkopfgroße Aufhellungen (Stadium III—IV).

Behandlung: Von Turnübungen und Massage wird Abstand genommen und der Patientin gutsitzende Einlagen nach Maß verordnet.

Nachuntersuchung: (nach 4 Jahren) am 1. 2. 1934. Patientin hat heute keinerlei Beschwerden mehr; sie bemerkt höchstens bei längerem Gehen auf gepflügten Ackerfeld geringes Ziehen im Vorderfuß.

Befund: Die Gegend des II. Metataraslköpfchens ist beiderseits frei von Schwellung und Rötung. Bei der Palpation besteht weder am linken noch am rechten Fuß irgendwelche Druckempfindlichkeit.

Abb. VII

Dorsal- und Plantarflexion beider Füße wird im Normalmaß ausgeführt. Größter Umfang des Kniegelenks rechts 35,5 cm, links 36 cm. Umfang der Unterschenkel (gemessen 19 cm unterhalb des oberen Patellarrandes) rechts 33,5 cm, links 33 cm. Oberschenkelumfang (gemessen 15 cm oberhalb des Oberpatellarrandes) rechts 48 cm, links 47 cm.

Röntgenbild: (Abb. VII) Nr. 22364. 1. 2. 1934. Zeigt beiderseits Ausheilung mit glatt konturierter, noch etwas abgeflachter Gelenkoberfläche. Die Spongiosazeichnung ist wieder normal; rechts ist außerdem ein stecknadelkopfgroßes Knochenstückchen am äußeren Rande des Köpfchens sichtbar.

Bei diesem Fall konnte durch das Tragen von gutsitzenden Einlagen eine Impressionsfraktur des erkrankten Köpfchens

verhindert werden, obwohl der Röntgenbefund schon dem III. bis IV. Stadium angehörte. Der Erfolg der Behandlung ist sowohl in anatomischer wie in funktioneller Hinsicht ausgezeichnet.

3. Fall: 49jähriger Arbeiter.

Gelegentlich eines Unfalls am linken Fuß, wurde bei diesem Patienten 1931 auch eine Röntgenaufnahme des rechten Fußes vorgenommen. Dabei fand man beiläufig eine Köhlersche Erkrankung des II. Metatarsophalangealgelenks rechts. Die Gegend des Gelenks zeigt keinerlei Besonderheiten und ist nicht schmerzhaft. Der Patient hat keinerlei Beschwerden am rechten Fuß und weiß nichts von einer Erkrankung.

Röntgenbild: Nr. 10 536. Vom 7. 10. 1931. Man sieht eine starke Verbreiterung des Köpfchens des Metatarsus II. um etwa — des Normalen: Die Gelenkfläche ist stark abgeflächt, die Spongiosastruktur normal. An der Außenseite bemerkt man eine arthritische Randzacke.

Nachuntersuchung: 3 Jahre nach der ersten Röntgenaufnahme. Patient hat auch heute keinerlei Beschwerden und sagt, daß er in der Zwischenzeit auch nie etwas an seinem rechten Fuß bemerkt habe. Aeußerlich zeigt der rechte Fuß keinerlei Besonderheiten, die Gegend über dem erkrankten Gelenkköpfchen ist nicht druckschmerzhaft. Alle Bewegungen der rechten unteren Extremität sind im vollem Maße ausführbar; keine Muskelatrophie. Der Röntgenbefund ist unverändert gegenüber dem vor 3 Jahren.

4. Fall: 17jähriges Dienstmädchen vom Lande.

Anamnese: Familie und Kindheit o. B. Seit 5 Wochen bemerkte Patientin gelegentlich Schmerzen im linken Fuß in der Gegend der Grundgelenke der Zehen; von einem Trauma ist nichts bekannt. Die Schmerzen stellen sich nur beim Gehen ein, wenn der Fuß ruhig gehalten wird, ist Patientin beschwerdefrei. Der Hausarzt verordnet Einreibungen, die aber ohne Erfolg bleiben; deshalb wird sie in unsere Klinik eingewiesen.

Befund: Dem Alter entsprechend graziles Mädchen, mittlerer E. Z. Lokal besteht Druckschmerzhaftigkeit am Köpfchen des linken Metatarsus II. Die Bewegungen der Zehen sind unbehindert; äußerlich keine pathologischen Veränderungen wahrnehmbar.

Röntgenbild: (Abb. VIII) Nr. 19527. 17. 7. 1929. Zeigt II. Köhlersche Erkrankung mit Verdichtung und Strukturlosigkeit der Spongiosa an der Epiphyse des Gelenkköpfchens. Die Gelenkfläche ist abgeflacht; es ist eine querverlaufende Aufhellungslinie zu erkennen, die einer Fissur entsprechen dürfte.

Abb. VIII

Abb. IX

Behandlung: Patientin hält einen Monat Bettruhe und wird mit feuchten Verbänden und Heißluft während des akuten Stadiums behandelt. Danach lassen die Schmerzen nach und sie beginnt in der 5. Woche mit Einlagen zu gehen.

Nachuntersuchung: (Nach 4 Jahren). Nach der Entlassung wurden die Einlagen weiter getragen. Im Anfang wurde auf Halbschuh verzichtet und Patientin trug hohe Schnürschuhe. Sie hat heute keinerlei Beschwerden mehr und ist mit ihrem linken Fuß wieder voll leistungsfähig. In der Zwischenzeit war Patientin auch beschwerdefrei.

Befund: Die Gegend des Metatarsus II des linken Fußes zeigt keinerlei Rötung oder Schwellung, ist nicht druckempfindlich. Das linke Hüftgelenk ist frei, Beugung und Streckung im Knie normal. Die Bewegungen des erkrankten Fußes sind im gleichen Ausmaß ausführbar wie auf der gesunden

Seite. Bei genauester Messung lassen sich keine Maßunterschiede gegenüber dem rechten Bein feststellen.

Röntgenbild: (Abb. IX) Nr. 22186. Vom 23. 1. 1934. Zeigt vollkommene Ausheilung des Prozesses mit fast idealer Herstellung des Gelenkköpfchens. Die Epiphyse hat wieder Verbindung mit der Diaphyse bekommen.

Aehnlich dem Falle von Bergmann kam es bei dieser Patientin zu einer völligen Kopfrestitution, trotz schon nachweisbarer Fissurlinie durch das Gelenkköpfchen. Dieser Fall ist anschaulich genug, um zu beweisen, daß es bei geeigneter konservativer Therapie auch bei fortgeschrittenen Stadien nicht immer zu einer Zerstörung des Köpfchens mit ihren Folgen zu kommen braucht.

5. Fall: 39jährige Ehefrau.

Anamnese: Familie ist gesund, als Kind hatte Patientin Masern. 1929 erlitt sie einen Unfall, indem sie in einen Graben stürzte. Seitdem hat Patientin Schmerzen im linken Fuß, die auch nach Umschlägen, Massage und Heißluft wenig zurückgehen. Es fällt ihr besonders schwer auf den Zehenspitzen zu gehen.

Befund: In der Klinik hat man einen schweren linksseitigen Pes plano-valgus festgestellt. Die Gegend des II. Metatarsophalangealgelenks zeigt keinerlei Besonderheiten.

Behandlung: Entsprechende Einlagen in die Schuhe und Klappsche Turnübungen.

Röntgenbefund: Nr. 2848. 11. 3. 1930. Zeigt Verbreiterung des II. Metatarsalköpfchens am linken Fuß. Die Gelenkfläche ist abgeflacht und leicht S-förmig gebogen; starke Atrophie des gesamten Fußskeletts.

Nachuntersuchung: (4 Jahre nach der ersten Röntgenaufnahme). In der Ruhe hat Patientin keine Beschwerden mehr, doch treten bei Belastung des Fußes noch Schmerzen auf. Es fällt ihr besonders schwer auf den Zehen zu gehen.

Befund: Die vordere Querachse des linken Fußes ist deutlich vergrößert; der Kalkanus steht in Varusstellung. Die Gegend des II. Metatarsalköpfchens ist nicht geschwollen. Wenn man das Köpfchen von unten nach oben zusammendrückt, empfindet Patientin leichte Schmerzen. Es bestehen ferner Druckpunkte unterhalb des Malleolus externus und am Os naviculare. Die Dorsalflexion des linken Fußes beträgt

85°, die Plantarflexion 140°. Die Supination ist nicht andeutungsweise ausführbar, während Pronation andeutungsweise möglich ist. Am rechten Fuß bestehen keinerlei Druckpunkte; die vordere Querachse ist auch hier verbreitert, es besteht Hallux valgus. Größter Umfang des Kniegelenks links 40 cm, rechts 42 cm. Oberschenkelumfang (16 cm oberhalb des oberen Patellarrandes) links 55 cm, rechts 57 cm. Umfang des Unterschenkels (19 cm unterhalb des oberen Patellarrandes) links 37,5 cm, rechts 40 cm.

Röntgenbild: Nr. 22311. Vom 30. 1. 1934. Nach 4 Jahren ist die Affektion ausgeheilt. Das Gelenkköpfchen ist verbreitert und zeigt noch geringe Abflachung. Die Spongiosazeichnung ist normal.

Zusammenfassend muß gesagt werden, daß im Verlauf der Köhlerschen Krankheit II weitgehendste Analogien zur Lunatummalacie bestehen. Bleibt die Köhlersche Erkrankung einmal stationär, daß man praktisch von Ausheilung sprechen kann, so schreitet sie in wenigen Fällen fort. Der Endzustand mit Arthritis deformans muß nicht eintreten, wie auf Grund unserer Nachuntersuchungen festgestellt werden kann. Durch rechtzeitig einsetzende, geeignete konservative Maßnahmen läßt sich immer eine Impression des Köpfchens verhindern und gewöhnlich Restitutio ad integrum erreichen. Die Operation ist nur ganz ausnahmsweise nach Erschöpfung der konservativen Mittel auszuführen, da sie gewöhnlich sekundär erneute Beschwerden zu machen scheint. An der Marburger Chirurgischen Klinik kam man immer mit der konservativen Therapie aus.

III. Die Köhlersche Erkrankung des Os Naviculare Pedis.

(I. Köhlersche Erkrankung.)

Ueber diese Erkrankung wurde zum ersten Male 1908 von Alban Köhler auf der 4. Tagung der Deutschen Röntgengesellschaft berichtet, als von einer „häufigen, bisher anscheinend unbekannten Erkrankung einzelner kindlicher Knochen, in Sonderheit über eine eigentümliche Affektion des Os naviculare pedis". Seitdem ist das Leiden häufiger beobachtet und beschrieben worden. 1921 waren etwa 50 Fälle in der Literatur veröffentlicht, die bis heute nur um wenige weitere Fälle vermehrt sind. Dabei ist zu bedenken, daß das Leiden bei Weitem nicht die praktische Bedeutung hat, wie die II. Köhlersche Erkrankung und die Lunatummalacie, da die Erkrankung meist ohne jede Therapie wieder ausheilt und die meisten Fälle garnicht in die Hand des Klinikers, sondern in die Hand des Praktikers kommen und dort wohl auch oft verkannt werden.

Koincidenz von Beanspruchung und Anfälligkeit für lokale Malacie ist, wie die Lokalisation der aseptischen Nekrosen am Fuß zeigt, eine fast vollständige. Hier finden wir die Veränderungen immer am Naviculare, das die Orthopäden den Schlußstein des Fußgewölbes bezeichnen und nicht nur am Naviculare des Kindes, sondern auch an dem des Erwachsenen. Müller meint allerdings, daß diese eigenartige Veränderungen am Naviculare des Erwachsenen einem Krankheitsbild sui generis entsprächen. An unserer Klinik wurde ein solcher Fall bei einem 51jährigen Patienten beobachtet (nach Unfall); ob beide Krankheitsbilder identisch sind, ist vorläufig nicht zu entscheiden.

Neben dem Schlußstein eines Gewölbes sind die Pfeiler die statisch meist beanspruchtesten Partien — für das Fußgewölbe also Metatarsusköpfchen und Kalkaneus — beides bekannte Lokalisationen aseptischer Nekrosen. Unter den Metatarsusköpfchen ist wieder das II. infolge seiner Länge das meist beanspruchteste. So sehen wir es auch am häufigsten erkrankt; darauf wurde schon bei Besprechung der II. Köhlerschen Krankheit hingewiesen.

Was das Alter betrifft, so erkranken fast nur Kinder zwischen 4 und 10 Jahren. Darauf machte schon Köhler in seiner ersten Beschreibung aufmerksam. Jede Lokalisation der aseptischen Nekrosen hat also ein besonderes Lieblingsalter. Die bekanntesten werden von Schinz folgendermaßen angegeben:

Lokalisation	Lieblingsalter	Bemerkung
in der Hüfte	6–14 J.	weibl.
in dem Metatarsusköpf.	10–18 J.	Geschlecht
in dem Navikulare ped.	5– 9 J.	überwiegt.
in dem Lunatum	20–30 J.	
in der Tuberos. Tibiae.	11–13 J.	

Von den Geschlechtern ist das männliche über doppelt so häufig betroffen, wie das weibliche. Diese Tatsache hängt vielleicht damit zusammen, daß die Einwirkung traumatischer Schädlichkeiten bei Knaben häufiger und stärker zu sein pflegt als bei Mädchen. Wir beobachteten an unserer Klinik in den letzten 10 Jahren 10 Fälle Köhlerscher Erkrankung des Naviculare pedis, darunter befanden sich 8 männliche und 2 weibliche Patienten.

Aetiologisch konnte nach Sonntag ein Trauma in 34 von 50 Fällen nicht genannt werden. Bei unseren Fällen entwickelte sich das Krankheitsbild auch meist schleichend. Grüne und Schultze sehen in der Köhlerschen Erkrankung die Folge einer Fraktur des Kahnbeins und zwar eines Kompressionsbruches; dabei soll die Fraktur gerade das Kahnbein betreffen, da es seinen Knochenkern am spätesten erhält und mit der Knochenentwicklung am spätesten fertig wird. (Sick, Bade). Die Mehrzahl der Autoren lehnt aber die Auffassung der I. Köhlerschen Krankheit als eine Fraktur ab, wegen der häufig beobachteten Doppelseitigkeit des Leidens und der

negativen Anamnese. Sie alle, vor allem aber Grashey, Behn und Vana betonen die Zusammenhänge mit anderen malacischen Prozessen.

Doppelseitigkeit wurde von Köhler in 10 von 26 Fällen nachgewiesen. Schultze dagegen fand das Leiden in seinen 7 Fällen niemals doppelseitig; bei Einseitigkeit ist die rechte Körperseite häufiger befallen als die linke.

Für die Annahme einer primär fehlerhaften Anlage sprechen die Befunde Köhlers, der gleichzeitig Hypoplasie des Kniescheibenkerns fand. Behn sah gleichzeitig mangelhafte Entwicklung der Handwurzelknochen. Nach den neuesten Untersuchungen von Wilhelm findet man beim angeborenen Klumpfuß häufig mangelhafte Ausbildung des Kahnbeins; in 44 Fällen angeborener Klumpfüße zeigten nur 8 ein gut entwickeltes Naviculare.

Das klinische Bild ist während des Höhestadiums typisch: Die Patienten klagen über Schmerzen bei Fußbewegungen und beim Gehen. Diese Beschwerden sind anfangs so stark, daß die Patienten hinken oder unter Schonung des inneren Fußrandes in leichter Hohlfußstellung gehen. Dabei besteht Druckempfindlichkeit in der ganzen Gegend des Naviculare. Weichteilschwellung, sowie erhöhte Hauttemperatur und leichte Rötung über dem Kahnbein sind meist vorhanden. Die Muskulatur ist am erkrankten Bein atrophisch, vor allem an der Wade. Sonntag fand bereits 2 Tage nach Beginn der Erkrankung eine Umfangsverminderung von 1 cm. Er schließt daraus, daß eine Schonung und somit eine Erkrankung an dem betreffenden Bein schon länger bestanden haben muß.

Das Röntgenbild ist überaus charakteristisch und läßt den Kundigen auf einen Blick die Diagnose der Krankheit stellen. Jaroschy betont einen Unterschied gegenüber dem charakteristischen Röntgenbefund bei Lunatummalacie. Wir fanden das Naviculare wie auch Sonntag und Köhler in 4facher Beziehung verändert:

1. Die Größe beträgt etwa nur $^1/_4$ bis $^1/_2$ des Normalen in proximal-distalen Durchmesser; der Höhendurchmesser ist etwas vermehrt.

2. Die Gestalt ist ganz unregelmäßig, teilweise biskuitförmig und zugleich in den Umrissen zackig und höckrig.
3. Von einer Architektur ist so gut wie nichts mehr zu erkennen. Die Struktur ist stark verdichtet.
4. Der Kalkgehalt ist nach der Dichte der Röntgenstrahlen als verdoppelt oder vervierfacht anzunehmen.

Differentialdiagnostisch kommen in Betracht:

1. Beginnender Plattfuß,
2. Quetschung, Stauchung,
3. Fraktur,
4. Osteomyelitis; hieran erinnert das Röntgenbild am meisten. Anamnese und Verlauf sprechen aber dagegen.
5. Tuberkulose; dies ist in zahlreichen Fällen (Bles, Köhler) zunächst angenommen worden. Das Röntgenbild klärt den Fall immer auf.
6. Lues congenita der kurzen Fußknochen ist auszuschließen; in unserer Klinik kam ein solcher Fall bei einer 18jährigen Patientin zur Beobachtung.
7. Rachitis, sie wurde oft als Aetiologie der ersten Köhlerschen Krankheit angesehen. Sauer aber stellt fest, daß die floride Rachitis meist mit 1 bis 4 Jahren auftritt, während die Naviculare malacie gewöhnlich erst vom 5. Jahre an beobachtet wird. Eine uniloculäre Spätrachitis ist schlecht denkbar.

Die Prognose muß durchweg als gut bezeichnet werden, da meist Restitutio ad integrum eintritt. Komplikationen oder Folgezustände der Krankheit sind niemals beschrieben, vor allem nicht Osteomyelitis, Tuberkulose oder Tumor. Die klinischen Symptome verlieren sich meist schon in wenigen Wochen bis Monaten und nach 1/2 Jahr sind gewöhnlich überhaupt keine Beschwerden mehr vorhanden.

Die Therapie dieser harmlosen mit völliger anatomischer und röntgenologischer Wiederherstellung endigenden Affektion hat lediglich das vorübergehende Symptom der Schmerzen zu berücksichtigen. Man kommt immer mit den einfachsten konservativen Behandlungsmethoden aus. Meist genügt für einige Tage Bettruhe und feuchter Umschlag, später Schonung; bei schlechtem Fußgewölbe muß eine genau passende Einlage

angemessen werden. In hartnäckigeren Fällen wurde einige Male ein Gehgipsverband für einige Wochen angelegt. Nach diesem Zeitpunkt sind die Beschwerden völlig geschwunden, wenn auch röntgenologisch nachweisbare Veränderungen teilweise noch nach Jahr und Tag zu finden sind. Eine Operation ist, wie bereits Köhler bemerkt, absolut kontraindiziert.

Trotzdem finden wir 3 Fälle in der Literatur beschrieben, die operativ behandelt wurden. Das Resultat der Operation war bei Graziansky nicht erfreulich. Er führte eine Teilresection des Naviculare bei einem 13jährigen Knaben aus, der seit einem halben Jahre erkrankt war. Nach der Operation ist anfangs der Gang regelmäßig und schmerzlos, aber nach 2 Monaten mußte ein Senkfuß und nach 6 Monaten rarificierende Periostitis an der Diaphyse des I. Metatarsus nach Art der Looserschen Umbauzonen festgestellt werden.

Behm und Weil operieren in je einem Fall erster Köhlerscher Krankheit. Letzter löst in Narkose mit größter Sorgfalt den Knochen aus seinen Verbindungen und entfernt ihn. Danach glatter Wundverlauf. Behm operierte wegen erheblicher Beschwerden einen 6—jährigen Arbeitersohn vom Fußrücken aus. Der Knochenkern des Naviculare ist nekrotisch verändert und erscheint als trockene bröckliche Masse. Nach 15 Tagen tritt Patient normal auf, nach einem Monat ist die Narbe unempfindlich und der Gang ohne jedes Hinken möglich. Behm wundert sich über die schnelle Beseitigung der Schmerzen und des Hinkens durch die Operation. Wir aber glauben, daß die Besserung nicht durch die Operation, sondern trotz der Operation hier stattgehabt hat. Zudem dürften sich die Erfolge im Laufe der Zeit vielleicht noch ändern wie bei Graziansky.

Ueber die Ausheilung dieser Erkrankung bei konservativer Therapie liegen, wie bereits anfangs betont, nur gute Resultate vor. Sonntag sah bei einem 6jährigen Knaben mit typischem Köhler nach kurzer Bettruhe, feuchtem Umschlag und Kalktabletten nach 1/1 Jahr noch deutliche Muskelatrophie und Druckempfindlichkeit. Nach 1/2 Jahr zeigt die Kahnbeingegend noch angedeutete Verdickung; die Atrophie ist nur noch

unbedeutend. Der Gang ist nicht mehr hinkend, der kleine Patient tritt nicht mehr auf dem äußeren Fußrand auf. Im Röntgenbild ist das Navikulare noch verschmälert mit unregelmäßiger Zeichnung. Bei einem 2. Patienten ist nach 1/4 Jahr im Röntgenbild schon wieder angedeutete Bälkchenzeichnung und Rindenausbildung zu sehen. Der Patient hinkt nicht mehr, wenn auch die Gegend des Navikulare noch gering druckschmerzhaft ist. Muskelatrophie der Wade ist noch nachweisbar.

Glanzmann berichtet über einen Fall Köhlerscher Erkrankung des Navikulare bei einem 9jährigen Jungen. Der erkrankte Fuß wurde durch Gipsverband ruhig gestellt. Nach 4 Monaten ist Patient völlig beschwerdefrei. Das Röntgenbild zeigt ein annähernd normales Navikulare, welches nur noch etwas verschmälert gegenüber dem gesunden erscheint. Stumme sah auch nach 8 Monaten das Navikulare wieder von fast normaler Form und Größe bei etwas verdichteter Spongiosazeichnung. Seine Therapie bestand ebenfalls in einem Gipsverband für die Dauer von 4 Wochen.

Durchaus normale Verhältnisse findet Schäffer nach 2 Jahren im Röntgenbild. Er sagt, „diese Knochenaffektion ist völlig gutartig und wird durch konservative Behandlung zur Heilung gebracht". Prompte subjektive Besserung erlebte Faberi einmal nach Diathermie und Quarzlampenbehandlung bei einem 6jährigen Mädchen. Gleichzeitig wurden per Os Vitamine und Kalkpräparate zugeführt. Alberti beobachtete vollständige anatomische Wiederherstellung des nekrotischen Navikulare in 2 Fällen.

Sehr interessant sind die Mitteilungen Sauers über Zufallsbefunde bei 700 Fußaufnahmen nicht fußkranker Kinder. Dabei beobachtete er in etwa 1% der Fälle röntgenologische Veränderungen des Os naviculare pedis im Sinne der Köhlerscher Erkrankung. Nie war beim Laufen, Springen und Spielen oder am Gang dieser Kinder den Eltern etwas aufgefallen. In 2/3 der Fälle sah er diese Veränderungen bei Knaben zwischen 4 und 6 Jahren. Da die Veränderungen nie Beschwerden

machten, wurden sie auch nicht besonders behandelt, sondern nur als Nebenbefunde notiert.

Nieden beschränkt sich auf die einfachsten therapeutischen Maßnahmen, nämlich Bettruhe und feuchten Umschlag. Auch trotz des ausgesprochenen Röntgenbefundes bei seinen Patienten trifft er keine besonderen Vorsichtsmaßregeln. Auf die strengere Behandlung mit Gipsverbänden verzichtet er immer. Er beobachtet im Ganzen 7 Patienten, von denen 5 doppelseitig erkrankt waren. Nach 4 Wochen zeigten sie keine Gangstörung mehr, nach 13 Monaten war im Röntgenbild noch eine geringe Handelform des Navikulare und Verdichtung des Knochenkerns an den verjüngten Stellen zu sehen. Dabei hatte das Schiffbein an Breite zugenommen und zeigte auch ausgesprochene Strukturzeichnung.

Aus den verzögerten Regenerationen des Navikulare im Röntgenbild, die übereinstimmend von allen Forschern angegeben werden (Sonntag, Köhler) glaubt Dietrich die Ansicht der absolut günstigen Prognose des Leidens korrigieren zu müssen. Bei seinen 4 Fällen, über die er im Archiv für klinische Chirurgie berichtet, stellte er bei 2 Mädchen im Alter von 3 und 4 Jahren nach einem Jahr keine klinischen Erscheinungen mehr fest, im Röntgenbild aber sah er noch Verbreiterung im dorsoventralen Durchmesser und Verschmälerung distalwärts. Bei einem 3. Knaben mit Köhler I. ergibt die Nachuntersuchung nach 3 Jahren, Fehlen aller subjektiven Beschwerden und eines klinischen Befundes. Im Röntgenbild ist das Navikulare im ganzen schlank, im wagerechten Durchmesser verkürzt, dorsoventral gegenüber dem gesunden aber sichtbar verlängert. Entsprechend ragt es an der Dorsalseite weiter vor, sodaß es proximal gegen den Talus einen kleinen Wulst aufweist. Bei einem letzten Fall endlich sieht Dietrich nach Ablauf von 3 Jahren im Röntgenbild noch Verschmälerung des Navikulare im wagerechten Durchmesser und Verbreiterung im dorsoventralen, sodaß auf dem Fußrücken der Knochen wieder etwas vorgequollen erscheint. Dies letzte Kind zeigt gelegentlich noch Hinken und Schmerzen in dem erkrankten Fuß.

Wir halten diese Beobachtungen nach Kenntnis der einschlägigen Literatur durchaus nicht für besonders abwägig vom gewöhnlichen Verlauf der Krankheit. Ob durch das Hervorquellen des Navikulare an der Dorsalseite später eine Zackenbildung im Sinne der sekundären Arthritis deformans eingeleitet werden kann, möge dahingestellt bleiben. Bisher konnte dieser Ausgang bei kindlicher navikularer Malacie nie beobachtet werden. Die lange Dauer der Heilung bis zur vollständigen Wiederherstellung im Röntgenbild ist, wie auch bei den anderen aseptischen Nekrosen wohl darauf zurückzuführen, daß die Nekrose fast allseitig vom Knorpel umgeben ist und nur an den Rändern von einem straffen, ziemlich kernarmen Bindegewebe, das spärlich vascularisiert ist, eingefaßt wird. Dazu übt die aseptische Nekrose an sich einen geringen Reiz auf das umliegende Gewebe aus. Die Inkongruenz von praktischer Ausheilung und Beschwerdefreiheit bei beträchtlichem, evt. sogar fortschreitendem Röntgenbefund, wurde bereits bei Abhandlung der Ausheilungsvorgänge bei Lunatummalacie und Epiphyseonekrose der Metatarsalköpfchen betont.

Anschließend sollen noch die Ergebnisse einer Nachuntersuchung von 2 Fällen kindlicher navikularer Malacie aus der Chirurgischen Universitätsklinik Marburg, Direktor Professor Dr. Klapp, mitgeteilt werden:

1. Fall: 6jähriger Knabe.

Anamnese: Vater und Mutter leben und sind gesund. Das Kind lernte zur rechten Zeit Laufen; von einer durchgemachten englischen Krankheit ist nichts bekannt. Vor 2 Jahren Masern, sonst nie krank gewesen. Seit einiger Zeit klagte der Junge über Schmerzen im rechten Fußgelenk, die den Patienten aber nicht am Laufen und beim Spielen hinderten. Die ängstliche Mutter stellt das Kind in unserer Poliklinik vor.

Das Röntgenbild (Abb. X u. XI) vom 26. 4. 1932 ergibt eine I. Köhlersche Erkrankung:

Röntgenbefund: (Abb. X u. XI) Nr. 12927. Der Knochenkern des Navikulare am rechten Fuß ist in seiner Form beträchtlich verkleinert; die Gestalt ist unregelmäßig, die Konturen uneben und höckrig. Man sieht eine Verdichtung mit verwaschener Spongiosastruktur. Diese Veränderungen sind

sowohl auf der dorsoventralen (Abb. X) als auch auf der lateralen (Abb. XI) Aufnahme deutlich erkennbar. Das Navikulare des linken Fußes ist von normaler Form und Größe.

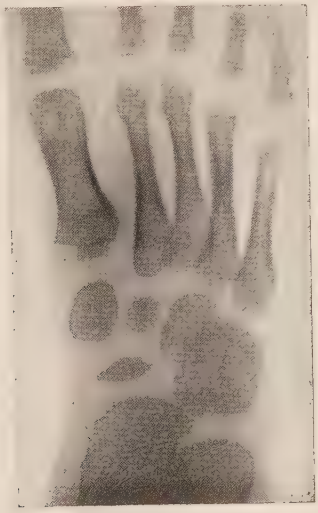

Abb. X

Abb. XI

Behandlung: Da der rechte Fuß äußerlich keinerlei Besonderheit zeigt und die Gegend des Navikulare nur gering druckempfindlich ist, begnügt man sich mit feuchten Umschlägen für die Dauer von etwa 4 Wochen.

Nachuntersuchung: (Nach 2 Jahren) guter E. Z., Knochenbau dem Alter entsprechend. Patient hat heute keine Beschwerden mehr, läuft wieder, als sei er nie an den Füßen erkrankt gewesen. Das Navikulare ist weder am rechten noch am linken Fuß druckempfindlich.

Abb. XII

Röntgenbild: (Abb. XII) Nr. 22306 vom 23. 2. 1934. Zeigt nach 2 Jahren völlige Ausheilung des malacischen Prozesses. Das Navikulare des rechten Fußes ist wieder von normaler Form und Größe; regelmäßige Spongiosazeichnung. Dagegen sieht man heute am Navikulare des linken Fußes die gleiche Erkrankung. Sowohl auf der dorsoventralen (Abb. XII linker Fuß) als auch auf der lateralen Aufnahme (Abb. XIII) des linken Fußes beträgt die Größe des Navikulare etwa nur $^1/_3$ des Normalen im proximal-distalen Durchmesser. Die Gestalt ist unregelmäßig und biskuitförmig (vor allem auf Abb. XIII). Mit der Kompression geht eine Verdichtung des Knochenkerns einher. Eine Aufnahme 4 Wochen später zeigt keine Veränderungen gegenüber den Röntgenbildern vom Februar 1934.

Bei diesem interessanten Fall muß 2 Jahre nach Beginn der Erkrankung eine anatomische und funktionelle Restitutio ad integrum des rechtseitigen Navikulare festgestellt werden

Abb. XIII

und dies bei Verzicht auf jede strengere Therapie. Allerdings muß bei der Nachuntersuchung eine gleiche Erkrankung des linksseitigen Navikulare im Röntgenbild festgestellt werden, die aber keinerlei Schmerzen oder Beeinträchtigung der Funktion dieses Fußes gemacht hat oder jetzt verursacht. Weder die Mutter noch das Kind selbst wissen von einer Erkrankung des linken Fußes.

2. Fall: 7 Jahre alte Schülerin.

Anamnese: Familie gesund, das Kind war bisher nie krank. Im Frühjahr 1931 fiel es der Mutter auf, daß das Kind nach längeren Spaziergängen das rechte Bein beim Gehen etwas nachzog und über Schmerzen im Mittelfuß klagte. Ein Unfall ist nicht bekannt.

Befund: Kräftig, gesund aussehendes Kind. Herz und Lunge o. B. Keine Zeichen von Rachitis. Das rechte Bein, über das sich Patientin zu Hause beklagte, zeigt äußerlich keine krankhafte Veränderung; Haut o. B. Beim Betasten des Os naviculare besteht leichte Druck- und Klopfempfindlichkeit auf dem Fußrücken. Der Gang ist unbehindert.

Röntgenbild: Nr. 9563, vom 24. 7. 1931. Das Os naviculare des rechten Fußes zeigt deutlich Verkleinerung und Verdichtung des Knochenkerns; die Konturen sind unscharf und unregelmäßig, die Spongiosazeichnung ist verwaschen. Auf der lateralen Aufnahme hat es die Form einer kleinen Scheibe.

Behandlung: Nach Anmessung gut passender Korkeinlagen nach Hause entlassen.

Nachuntersuchung: (3 Jahre später). Das Kind ist vollkommen beschwerdefrei, macht im Turnunterricht alles mit, kann gehen und springen. Einlagen werden nicht mehr getragen. Die Gegend des Navikulare am rechten Fuß zeigt keinerlei pathologische Veränderungen; bei der Palpation keine Druckempfindlichkeit. Dorsal- und Plantarflexion des rechten Fußes ist im selben Maße ausführbar wie beim linken; Pro- und Supination normal. Größter Kniegelenksumfang rechts 30 cm, links 30,5 cm. Oberschenkelumfang (14 cm oberhalb der oberen Patellargrenze) beiderseits 38,5 cm, Unterschenkelumfang (gemessen 15 cm unterhalb des oberen Patellarrandes) rechts 28 cm, links 28 cm.

Röntgenbild: Nr. 22 373, vom 1. 2. 1934. Zeigt völlige Ausheilung des Prozesses mit vollkommen normaler Form und Größe des Os naviculare. Gegenüber dem Navikulare links ist es in der Längsachse des Fußes noch etwas niedriger, in der Querachse etwas verbreitert.

Zusammenfassung.

Ueber die Ausheilung der 3 näher beschriebenen malacischen Prozesse kann zusammengefaßt gesagt werden: Bei allen diesen Krankheitsbildern ist vollständige Heilung bei konservativer Therapie möglich.

Den günstigsten Verlauf nimmt unbedingt die zuletzt beschriebene Köhlersche Erkrankung des Navikulare bei Kindern; sie führt stets zur vollständigen Heilung. Sicher hängt das mit der großen Regenerationsfähigkeit des kindlichen Knochens zusammen.

Die Epiphyseonekrose des II. Mittelfußknochenköpfchens (Köhler II) heilt bei geeigneter, rechtzeitiger konservativer Therapie immer mit einer vollständigen Wiederherstellung des Köpfchens aus. In besonders günstigen Fällen kann der Prozeß auch spontan in einer Form ausheilen, die neben geringer Gestaltsveränderung des Köpfchens nur

leichte arthritische Veränderungen zeigt. Die Ergebnisse nach einer Operation sind so wenig befriedigend, daß sie im Allgemeinen abgelehnt werden muß.

Die Kienböcksche Lunatummalacie ist eine Erkrankung, die auf lange Zeit hinaus erhebliche Beschwerden und Funktionsstörungen machen kann. Es gibt aber auch Fälle, die mit der Zeit beschwerdefrei werden und ausheilen können. Von den besseren Erfolgen nach operativer Behandlung der Mondbeinnekrose konnten wir uns auf Grund unserer Nachuntersuchungen und nach Prüfung der neuesten Mitteilungen in der Literatur nicht überzeugen. Die bisherige Meinung, die operative Behandlung sei der konservativen vorzuziehen, bedarf deshalb einer Berichtigung.

Es ist mir eine angenehme Pflicht, Herrn Professor Dr. Klapp für die Ueberlassung des Themas, für die liebenswürdige Unterstützung bei der Arbeit und für die Uebernahme des Referates meinen verbindlichsten Dank auszusprechen.

Literaturverzeichnis.

Abels: Ueber latente Köhlersche Erkr. des Metatarsale II. Fortschr. Rö. Str. Bd. 35.

Alberti: La sindrome metatarso-phalangea del Köhler. La Chir. degli organi di mov. 1922.

Altschul: Die Köhlersche Erkrankg. des II. Metatars. Med. Klinik, 1924.

Axhausen: Die Aetiologie der Köhlerschen Erkr. des II. Metatarsalk. Bruns Beiträge. Bd. 126.

— — Der anatomische Krankheitsablauf bei Köhler und Perthesscher Erkr. Arch. f. klin. Chirurgie. Bd. 124.

— — Welche Stellung nimmt die Lunatumnekrose in der Unfallheilkunde ein? Der Chir. Bd. 3.

— — Ist die embolische Genese d. freien Gelenkkörper denkbar? Beitr. z. klin. Chir. Bd. 131.

— — Epiphyseonekrose u. Arthritis deform. Arch. f. klin. Chir. Bd. 129.

— — Die Köhlersche Erkr. des II. Metatarsk. Med. Klinik, 1923.

Baetzner: Lunatummalacie u. Unfall. Med. Klin. 1929.

— — u. Engelhardt: Lunatummalacie eine Berufskrankheit? Med. Klin. 1930.

Baum: Ueber die sog. Ostitis d. Os Lunatum. Ztbl. f. Chirurgie. 1913.

Becker: Die isolierte Erkr. des Mondbeins. Bruns Beitr. Bd. 94.

Behm: Beitrag z. Köhlerschen Erkr. d. Os nav. ped. bei Kindern. Fortschr. Rö. Str. Bd. 27.

— — Isolierte Erkr. des. Navic. pedis bei Kindern, Zeichen einer Wachstumsstörung. Fortschr. Rö. Str. Bd. 14.

Behrend: Zur Therapie der Lunatumnekrose. Ztbl. f. Chir. 1928.

Bergmann: Theoretisches, Klin. u. Experiment. z. Frage der asept. Nekrosen. Dtsch. Ztschr. Chir. 206.

Blaine: Ueber Lunatummalacie. Journ. of the Am. Assoc. Bd. 96.

Bless: Die Köhlersche Knochenerkr. Münchener Med. Wochenschr. 1913.
Blenke: Lunatumnekrose d. Hand u. ihre Beziehung z. Unfall. Arch. chirur. Skand. 1930.
— — Ein weiterer Beitrag zur Lunatumnekrose. Arch. f. orthop. Chir. Bd. 31.
Block: Zur Pathogenese unspezif. Spongiosaerkr. d. Knochen. Arch. f. klin. Chir. Bd. 174.
Bragard: Beitr. z. Malakopathie d. Metatarsalköpfchens. Ztschr. f. orthop. Chirurg. Bd. 46.
Brill: Beitr. z. Aetiologie d. Perthesschen u. Köhlerschen Erkr. Arch. f. orthop. Chir. 24.
Burckhardt: Pathologie u. klin. Bedeutg. d. inneren Traumas. Arch. f. klin. Chir. Bd. 173.
— — Arthritis deformans u. chron. Gelenkerkr. Neue dtsch. Chir. Bd. 52.
Cahen-Brach: Zur Aetiologie d. Köhlerschen Erkr. Arch. f. klin. Chir. Bd. 124.
Casati: Beitr. z. Kenntnis d. Morbus Köhler (Naviculare). Fortschr. Rö. Str. Bd. 35.
Cordes: Ueber Entstehung der subchondralen Osteochondrosen. Bruns Beitr. Bd. 149.
Dietrich: Veränderungen i. Röntgenbild n. Lunatumexstirp. Arch. f. klin. Chir. Bd. 174.
— — Endstadien d. Köhlerschen Affekt. d. kindl. Naviculare pedis. Arch. f. klin. Chir. Bd. 175.
v. Dittrich: Beitr. z. Köhlerschen Erkr. Arch. f. orthop. Chir. Bd. 24.
Dudan: La ramollisment du semi-lunaire du carpe. Rev. med. de la Suisse. Bd. 43.
Engelhardt: Lunatummalacie eine Berufskrankht. Med. Klin. 1930.
Engelmann: Ueber den Vorfußschmerz. Fortschr. Rö.-Str. Bd. 28.
Faberi: Sulla terapia della malattia d. Köhler. Policl. Sez. p. rat. Bd. 32.
Fischer: Die von Köhler beschr. Erkr. d. II. Metatarsusköpfchen. Fortschr. Rö. Str. Bd. 28.
Freiberg: Zit. n. Holst-Chondrikoff.
Frenkel-Tissot: Beitr. z. Frage d. traumat. Ernährungsstör. des Os lunatum manus. Fortschr. Rö. Str. Bd. 21.
Fromme: Die spätrachitische Genese sämtl. Wachstumsdeform. Ergeb. Chir. Bd. 15.
Gaitskell: Ref. Ztbl. f. ges. Chir. Bd. 32.

Gardemin: Die Epiphyseonekrose d. II. Mittelfußknochenköpf. Arch. f. orthop. Chir. Bd. 31.
v. Gaza: Ueber sekundäre Veränderungen nach Frakt. d. Os lunatum carpi. Münch. m. W. 1914.
Glanzmann: Ueber Köhlersche Erkr. d. Os. naviculare ped. Schweiz. Med. W. 1932.
Gold-Winkelbauer: Mikroskop. Befunde b. Mondbeinnekrose. Arch. f. klin. Chir. Bd. 146.
Golsmith: Kienböcks disease of the semilun.-bone. Ref. Ztbl. u. Org. f. Chir. Bd. 32.
Grashey: Die Köhlersche Erkr. Münch. Med. W. 1913.
Graziansky: Ein histol. verfolgt. Fall d. Morbus Köhler mit postop. Komplik. Fortschr. Rö. Bd. 46.
Guiye: Der Kompressionsbruch u. d. traumat. Erweichung d. Mondbeins. Dtsch. Ztschr. Chir. Bd. 130.
Hering: Zur Frage der Mondbeinmalacie. Ztbl. f. Chir. 1924.
Hirsch: Ueber Osteochondropathia juv. Ztschr. f. orthop. Chir. Bd. 58.
Holst-Chondrikoff: Die Köhlersche Erkr. d. Metatarsalköpf. Fortschr. Rö. Str. Bd. 35.
Jaroschy: Die sog. Malacie d. Os lunatum u. ihre Beziehung z. anderen lokalis. Skelettkrankheiten. Bruns Beitr. Bd. 143.
Kappis: Beitr. z. traumat. Entstehung d. spont. Knorpelablösg. D. Ztschr. Chir. Bd. 171.
Katzenstein: Ueber subchond. Knochenmarkstransplant. b. Köhler u. Perthes. Ztbl. f. Chir. Bd. 2, 1928.
Kienböck: Die traumat. Malacie d. Mondbeins. Fortschr. Rö. Str. Bd. 16.
Klett: Beitr. z. Aetiologie d. Köhlerschen Erkr. d. Metatars.-Phalangealgelenks. Fortschr. Rö. Str. Bd. 30.
Köhler: Ueber eine häufige anscheinend unbek. Erkrankg. kindl. Knochen. Münch. m. W. 1908.
— — Grenzen d. Normalen u. Path. i. Röntgenbild, 2. Aufl. 1915.
— — Das Köhlersche Knochenbild d. Os nav. ped. bei Kindern — keine Frakt. Arch. kl. Chir. Bd. 101.
— — Eine bisher unbek. Erkr. d. Mittelfußzehengelenks. Verh. d. D. Rö. Ges. 1920.
— — Eine typische Erkr. d. II. Metatarso-Phalangealgelenks. Münch. M. W. 1920.
Konjetzny: Welche Stellung nimmt d. Lunat. Malacie in d. Unfallchir. ein? Der Chir. Bd. 3.
Koritzinsky: Die Köhlersche Krankht. Ref. D. M. W. 1920.

Krop: Ueber Malacie d. Os lunatum. Diss. Marburg 1929.
Lang: Welche Stellung nimmt d. Lunatumnekrose in d. Unfallheilkunde ein? Der Chir. Bd. 3.
— — Ueber Bedeutg. d. Traumas f. Entstehg. asept. Nekrosen. Ztbl. f. Chir. 1931.
Läwen: Die Malacie des Os lunatum. Münch. M. W. 1926.
Lehmann: Die konstitutionell schwache Epiphyse. Dtsch. Ztschr. f. Chir. Bd. 178.
Liek: Ueber Epiphysenerweichung i. Wachstumsalt. Arch. f. klin. Chir. Bd. 119.
Löhr: Epiphysenstörngen. n. Erfrierungen u. Hämophilie. Ztbl. f. Chir. 1930.
Magnus: Handbuch d. Unfallheilkunde 1933, Bd. 1.
Meyer: Beitr. z. Aetiologie d. Köhlerschen Erkr. Ztbl. f. Chir. 1927.
Mouchet: Journ. de Radiol, Bd. 7.
Müller, W.: Multiple spont. Epiphysenlockerungen i. d. Adolescenz. Bruns Beitr. Bd. 120.
Müller: Ueber Erweichg. d. Os lunatum. Beitr. z. klin. Chir. Bd. 119.
Nieden: Zur Aetiologie d. Köhlerschen Erkr. am Kahnbein des Fußes. D. Ztschr. f. Chir. 1927.
Partsch: Zur Therapie der Lunatumnekrose. Ztbl. f. Chir. 1928.
Payr: Münch. M. W. 1924.
Pfitzner: Morphol. Arbeiten (Schwalbe), Bd. 4, 1895.
Pförringer: Zur Kenntnis d. Mondbeinverletzg. Arch. f. orthop. Chir. Bd. 26.
Phab-Schlosserer: Erkr. des Mond- u. Kahnbeins. Dtsch. Ztschr. f. Chir. Bd. 216.
Plunger: 2. Fälle von isolierter Mondbeinfraktur. Wiener klin. W. 1914.
Preiser: Zur Frage der typischen traumat. Ernährungsstörung d. kurzen Handknochen. Fortschr. Rö. Str. Bd. 17.
— — Eine typische postraumat. Ostitis d. Naviculare carpi. Fortschr. Ro. Str. Bd. 15.
Rieger: Können frei Gelenkkörper d. Trauma entstehen? Arch. f. klin. Chir. Bd. 116.
Rostock: Ergebnisse op. u. konserv. Behandlg. d. Lunatumnekrose. Arch. f. kl. Chir. Bd. 173.
Sauer: Zur Pathogenese d. I. Köhlerschen Erkr. Fortschr. Rö. Str. Bd. 40.
Saupe: Beitr. z. traumat. Ernährungsstörung des Os lunatum. Bruns Beitr. Bd. 128.

Schäffer: Die Köhlersche Knochenerkr. Münch. M. W. 1910.
Schnee: Fall v. gleichzeitigem Morbus Köhler II u. Fußgeschwulst an einem Knochen. Fortschr. Rö. Str. Bd. 35.
Schnek: Bericht über Handwurzelverletzg. Ztbl. f. Chir. 1931.
Schloffer: Ueber Lunatummalacie. Ztbl. f. Chir. 1927.
Sonntag: Beitr. zur I. Köhlerschen Erkr. Dtsch. Ztschr. f. Chir. Bd. 163.
— — Ueber Malacie des Lunatum. Fortschr. Rö. Str. Bd. 30.
— — Ueber eine egientümliche Erkr. d. Mondbeins. D.M.W. 1923.
Stumme: Kompressionsfraktur d. Knochenkerns d. Os naviculare pedis. Fortschr. Rö. Str. Bd. 16.
Tillmann: Welche Stellung nimmt die Lunatummalacie in der Unfallchir. ein? Der Chir. Bd. 3.
Valentin: Beitr. z. Köhlerschen Erkr. II. Fortschr. Rö. Str. Bd. 29.
Wagner: Lunatummalacie nach elektr. Unfall. Arch. f. kl. Chir. Bd. 170.
Walter: Zur Histologie u. Pathogenese d. asept. Knorpelknochennekrosen. Arch. f. orthop. Chir. Bd. 23.
Weichbrodt: Handbuch d. ärztl. Begutachtg. Bd. 1, 1931.
Weil: Verletzungen u. traumat. Erkr. d. Handwurzelknochen. Bruns Beitr. Bd. 140.
— — Bruns Beitr. Bd. 122.
Weiss: Zur Pathogenese d. asept. Nekrosen. Fortschr. Rö. Str. Bd. 43.
— — Ueber das Wesen d. asept. Osteonekrosen. Wiener klin. W. 1931.
Wollenberg: Ueber Knochennekrose. Ztschr. f. orthop. Chir. Bd. 50.
Wolszszan-Barlik: Ueber die I. Köhlersche Erkr. Ref. Ztbl. f. ges. Chir. 1932.
Wiedhopf: Zur Technik der Lunatumexstirpation bei Malacie. D. Ztschr. f. Chirurgie. Bd. 235, 1932.
Wette: Welche Stellung nimmt die Lunatummalacie in der Unfallchirurgie ein? Der Chirurg. Bd. 3.
— — Lunatumnekrose als Unfallfolge und Berufskrankheit. Dtsch. Ztschr. f. Chir. Bd. 163.
Zaayer: Osteochondropathia juv. parosteogenetica. Dtsch. Ztschr. f. Chir. Bd. 163.

Lebenslauf.

Am 31. Oktober 1910 wurde ich, Hans J. A. Löber, als Sohn des Kaufmanns Martin Löber und seiner Ehefrau Carolina geborene Schenk, in Hofgeismar geboren. Ich bin preußischer Staatsangehörigkeit und evangelischer Konfession.

Nach dreijährigem Besuch der Vorschule wurde ich in die Sexta des Realgymnasiums zu Hofgeismar aufgenommen. An der gleichen Anstalt wurde mir im Jahre 1929 das Zeugnis der Reife zuerkannt. Im gleichen Jahre begann ich mit dem Medizinstudium.

Meine vorklinischen Semester verbrachte ich an den Universitäten Leipzig, Hamburg und Heidelberg. Nach dem 5. Semester bestand ich im Jahre 1932 in Heidelberg mein Physikum. Während der klinischen Semester war ich an den Universitäten Berlin, Göttingen, Wien und Marburg immatrikuliert. Nach Abschluß des Wiener Semesters unternahm ich eine Studienreise durch die Mittelmeerländer und Nordafrika, um Krankenhäuser in verschiedenen Ländern zu besuchen.

Während der Ferien arbeitete ich zweimal in der Universitäts-Frauenklinik Geheimrat Stoeckel-Berlin; das letzte Mal 3 Monate als Hauspraktikant in der Geburtshilflichen Poliklinik. Nach meinem Göttinger Semester famulierte ich im Diakonissenhaus Kassel (Dr. Wegener) und später im Ev. Krankenhaus Mühlheim/Ruhr (Dr. Krause). In Wien hospitierte ich 3 Monate in der I. Medizinischen Klinik (Professor N. Jagić).

Während meiner beiden letzten klinischen Semester in Marburg arbeitete ich an meiner Doktorarbeit. Nach meinem 11. Studiensemester bestand ich am 7. 1. 1935 das ärztliche Staatsexamen vor dem Prüfungsausschuß in Marburg.

Meine akademischen Lehrer waren die Herren Professoren und Dozenten:

in Leipzig: Debye, Hain, Held, Meissenheimer, Ruhland.

in Hamburg: Blodevogel, Kestner, Poll, von Uexküll.

in Heidelberg: Edelbacher, Brömser, Freudenberg, Herbst, Hirt, Höpke, Jost, Kallius †, Lenard, Spek, Wöhlisch.

in Berlin: Bier, von Bergmann, Farmer-Loeb, Hiss †, Kraatz, Philipp, Rössle, Rütz, Stoeckel, Schneider, Schilling, Wagner, Aschheim.

in Göttingen: Frey, Gruber, Handovsky, Martius, Reichenbach, Stich, Straub.

in Wien: Arzt, Böhler, Hajek, Jagić, Pick, Pötzel, Neumann, Stalinger, Sternberg, Ranzi, Waibel.

in Marburg: Baur, Bömінghaus, Brock, Eimer, Freudenberg, Gessner, Göppert, Grüter, Hildebrand, Kehrer, Klapp, Klewitz, Kretschmer, Loebell, Mauz, Neumann, Pfannenstiel, Ruete, Schwenkenbecher, Uffenorde, Versé.